

# ВНУТРЕННИЕ БОЛЕЗНИ

Под редакцией  
академика РАН А.И. Мартынова,  
члена-корреспондента РАН Ж.Д. Кобалава,  
профессора С.В. Моисеева

**УЧЕБНИК**

4-е издание, переработанное

ТОМ  
I



Москва  
ИЗДАТЕЛЬСКАЯ ГРУППА  
«ГЭОТАР-Медиа»  
2021

## ОГЛАВЛЕНИЕ

Предисловие к четвертому изданию . . . . .	8
Авторский коллектив . . . . .	9
Список сокращений и условных обозначений . . . . .	19
<b>ЧАСТЬ I. ЗАБОЛЕВАНИЯ ОРГАНОВ КРОВООБРАЩЕНИЯ . . . . .</b>	<b>25</b>
<b>Глава 1. Атеросклероз . . . . .</b>	<b>27</b>
<b>Глава 2. Ишемическая болезнь сердца . . . . .</b>	<b>49</b>
2.1. Стабильная стенокардия напряжения . . . . .	49
2.2. Острый коронарный синдром . . . . .	73
2.3. Вариантная стенокардия (стенокардия Принцметала) . . . . .	84
2.4. Инфаркт миокарда . . . . .	87
<b>Глава 3. Профилактика ишемической болезни сердца . . . . .</b>	<b>112</b>
<b>Глава 4. Артериальная гипертония . . . . .</b>	<b>126</b>
<b>Глава 5. Инфекционный эндокардит . . . . .</b>	<b>168</b>
<b>Глава 6. Перикардиты, гидроперикард и тампонада сердца . . . . .</b>	<b>187</b>
Перикардит . . . . .	187
6.1. Сухой перикардит . . . . .	189
6.2. Экссудативный перикардит и тампонада сердца . . . . .	191
6.3. Констриктивный перикардит . . . . .	195
<b>Глава 7. Приобретенные пороки сердца . . . . .</b>	<b>199</b>
7.1. Функция нормальных клапанов сердца . . . . .	199
7.2. Пороки аортального клапана . . . . .	208
7.3. Пороки митрального (левого предсердно-желудочкового) клапана . . . . .	222
7.4. Пороки трехстворчатого (трикуспидального) клапана . . . . .	234
7.5. Сочетанные и комбинированные пороки сердца . . . . .	238
7.6. Инструментальная диагностика клапанных пороков сердца . . . . .	239
7.7. Лечение больных с клапанными пороками сердца . . . . .	243
<b>Глава 8. Врожденные пороки сердца . . . . .</b>	<b>250</b>
8.1. Дефект межжелудочковой перегородки . . . . .	250
8.2. Тетрада Фалло . . . . .	254
8.3. Триада Фалло . . . . .	257
8.4. Пентада Фалло . . . . .	258
8.5. Дефект межпредсердной перегородки . . . . .	258
8.6. Открытый артериальный проток . . . . .	262
8.7. Коарктация аорты . . . . .	266
8.8. Врожденный стеноз устья аорты . . . . .	269
8.9. Стеноз легочной артерии . . . . .	271
8.10. Аномалия Эбштейна . . . . .	275

<b>Глава 9.</b> Пропалс митрального клапана . . . . .	279
<b>Глава 10.</b> Сердечная недостаточность. . . . .	290
10.1. Хроническая сердечная недостаточность . . . . .	290
10.2. Острая декомпенсированная сердечная недостаточность . . . . .	329
<b>Глава 11.</b> Кардиомиопатии и миокардиты. . . . .	339
11.1. Дилатационная кардиомиопатия . . . . .	341
11.2. Гипертрофическая кардиомиопатия . . . . .	351
11.3. Рестриктивная кардиомиопатия . . . . .	363
11.4. Аритмогенная правожелудочковая дисплазия . . . . .	368
11.5. Неклассифицируемые кардиомиопатии. . . . .	368
<b>Глава 12.</b> Аритмии и блокады сердца . . . . .	380
<b>Глава 13.</b> Внезапная сердечная смерть . . . . .	475
<b>Глава 14.</b> Легочная гипертензия . . . . .	487
<b>Глава 15.</b> Болезни аорты . . . . .	492
15.1. Аневризма аорты . . . . .	492
15.2. Острые аортальные синдромы . . . . .	493
15.3. Сифилитический аортит . . . . .	496
<b>ЧАСТЬ II. БОЛЕЗНИ ОРГАНОВ ДЫХАНИЯ . . . . .</b>	<b>499</b>
<b>Глава 16.</b> Инфекции нижних дыхательных путей. . . . .	501
16.1. Острый бронхит. . . . .	502
16.2. Пневмонии. . . . .	505
16.3. Абсцесс легкого . . . . .	523
<b>Глава 17.</b> Обструктивные болезни органов дыхания . . . . .	528
17.1. Бронхиальная астма . . . . .	528
17.2. Хроническая обструктивная болезнь легких . . . . .	544
17.3. Бронхоэктазы. . . . .	559
<b>Глава 18.</b> Интерстициальные заболевания легких . . . . .	565
18.1. Идиопатические интерстициальные пневмонии . . . . .	565
18.2. Экзогенный аллергический альвеолит . . . . .	577
18.3. Саркоидоз . . . . .	584
<b>Глава 19.</b> Заболевания плевры . . . . .	596
<b>Глава 20.</b> Дыхательная недостаточность . . . . .	606
<b>Глава 21.</b> Тромбоэмболия легочной артерии. . . . .	618
Приложение к II части . . . . .	631
<b>ЧАСТЬ III. ЗАБОЛЕВАНИЯ ПОЧЕК. . . . .</b>	<b>635</b>
<b>Глава 22.</b> Гломерулонефрит . . . . .	637
22.1. Острый гломерулонефрит . . . . .	638
22.2. Быстро прогрессирующий гломерулонефрит . . . . .	645
22.3. Хронический гломерулонефрит . . . . .	652

---

<b>Глава 23.</b> Сосудистые нефропатии . . . . .	677
23.1. Ишемическая болезнь почек. . . . .	677
23.2. Поражение почек при антифосфолипидном синдроме . . . . .	682
<b>Глава 24.</b> Волчаночный нефрит. . . . .	686
<b>Глава 25.</b> Пиелонефрит. . . . .	691
<b>Глава 26.</b> Тубулоинтерстициальные нефропатии . . . . .	701
<b>Глава 27.</b> Амилоидоз почек. . . . .	710
<b>Глава 28.</b> Острое повреждение почек . . . . .	719
<b>Глава 29.</b> Хроническая болезнь почек . . . . .	735
<b>Глава 30.</b> Хроническая почечная недостаточность. . . . .	739
Предметный указатель . . . . .	756

## Глава 7

# ПРИБРЕТЕННЫЕ ПОРОКИ СЕРДЦА

**Приобретенные пороки сердца** — группа распространенных заболеваний, имеющих социальное значение, способных приводить к инвалидизации и смерти больных при несвоевременном и неадекватном лечении. По данным ВОЗ, заболеваемость клапанными пороками сердца в настоящее время составляет 5–10 человек на 1000 населения, что соответствует 20–25% всех случаев кардиологических заболеваний. Одной из основных особенностей современной эпидемиологии приобретенных пороков клапанов считают старение данной категории больных, что обуславливает высокий уровень коморбидности. За последние 50 лет структура причин, приводящих к формированию приобретенных пороков клапанов, изменилась, однако первенство сохранили:

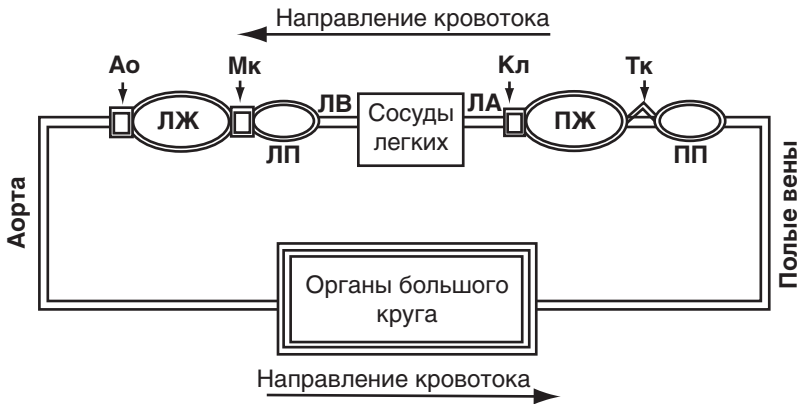
- ▶ дегенеративные заболевания;
- ▶ ревматическая лихорадка;
- ▶ инфекционный эндокардит (ИЭ).

В настоящее время доминирующим методом диагностики приобретенного клапанного порока сердца остается ЭхоКГ. В то же время способность врача с помощью изучения анамнеза и аускультации поставить диагноз, учет клинической картины остаются краеугольным камнем раннего выявления поражения клапанного аппарата, способствующего своевременному лечению таких больных.

## 7.1. ФУНКЦИЯ НОРМАЛЬНЫХ КЛАПАНОВ СЕРДЦА

Сердце можно представить как четырехкамерный насос (рис. 7.1). При этом в периферических и легочных сосудах имеется сопротивление, которое вынуждены преодолевать соответственно левый и правый желудочки сердца. Желудочки сердца, преодолевая это сопротивление, создают внутри своих полостей определенное давление. Назначение клапанов сердца — поддерживать нормальную гемодинамику, не позволяя крови перетекать в сторону, противоположную нормальному направлению потока.

Клапанный аппарат сердца представлен двумя предсердно-желудочковыми клапанами (левым и правым или митральным и трехстворчатым) и клапанами аорты и легочного ствола. Митральный и трехстворчатый клапаны прикреплены к фиброзным кольцам, ограничивающим соответствующие предсердно-желудочковые отверстия. Эти фиброзные кольца вместе с другими фиброзными



**Рис. 7.1.** Схема сердца как четырехкамерного насоса. Здесь и далее: Ао, Мк, Тк — аортальный, митральный, трехстворчатый клапаны; Кл — клапан легочного ствола; ЛЖ — левый желудочек; ЛП — левое предсердие; ПЖ — правый желудочек; ПП — правое предсердие; ЛВ — легочные вены; ЛА — легочная артерия

образованиями сердца входят в состав **предсердно-желудочкового соединения**. Последнее включает:

- ▶ фиброзные кольца митрального и трехстворчатого клапанов;
- ▶ правый и левый фиброзные треугольники, создающие вместе с миокардом предсердно-желудочковую перегородку;
- ▶ плотные кольца из соединительной ткани, ограничивающие отверстия аорты и легочного ствола;
- ▶ фиброзные пучки, которые укрепляют эту область.

Фиброзные кольца АВ-клапанов, фиброзное кольцо клапана аорты и их соединения образуют так называемый фиброзный каркас, или «скелет», сердца. Клапан легочного ствола вынесен вперед, отделен от фиброзного каркаса выходящим отделом правого желудочка сердца и не принимает участия в его образовании. Зона, соединяющая фиброзные кольца митрального, аортального и трехстворчатого клапанов, близка по форме к четырехугольной и носит название центрального фиброзного тела.

В нормальном сердце для преодоления сопротивления сосудов большого круга кровообращения в ЛЖ в систолу создается максимальное давление — 100–120 мм рт.ст., в диастолу оно падает до 2–5 мм рт.ст. (рис. 7.2). В настоящее время признано, что диастола желудочков — не простое пассивное расслабление, а активный процесс, требующий энергетических затрат.

Сопротивление сосудов малого круга кровообращения значительно меньше, чем большого, поэтому правому желудочку для его преодоления достаточно создать давление всего в 20–30 мм рт.ст. В предсердиях, куда кровь поступает по венам (по верхней и нижней полым венам в правое предсердие, по легочным — в левое), давление сначала близко к нулю, а затем повышается. Для открытия створок предсердно-желудочковых клапанов давление в предсердиях должно сравняться и/или несколько превысить таковое в желудочках.

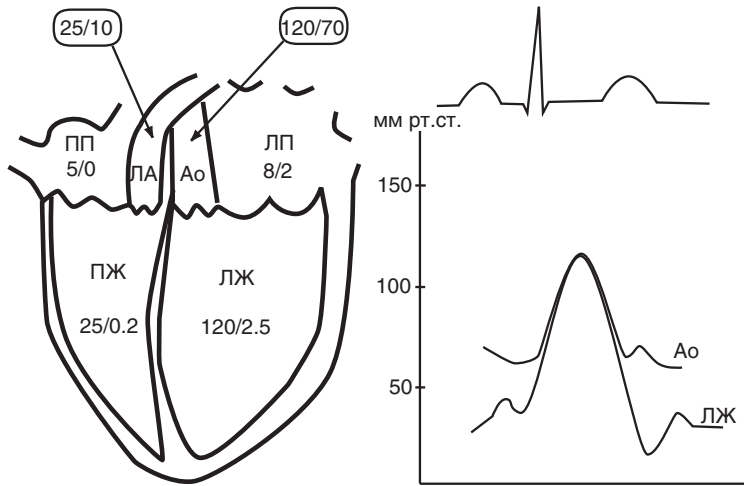


Рис. 7.2. Давление в полостях сердца (схема). Пояснения в тексте

На рис. 7.3 показаны динамика давления внутри ЛЖ сердца и последовательность работы клапанов сердца. В момент времени, обозначенный на рис. 7.3 цифрой 1, в ЛЖ сердца давление равно таковому в конце диастолы. Этому моменту на кривой давления предшествует небольшая волна вследствие сокращения левого предсердия. Затем давление в ЛЖ быстро нарастает, однако оно ниже, чем в аорте, и аортальный клапан до момента, обозначенного на рис. 7.3 цифрой 2, еще закрыт. Период времени, когда быстро повышается давление в ЛЖ, а митральный и аортальный клапаны еще закрыты (время от точки 1 до точки 2), когда объем желудочка практически не изменяется, носит название фазы изоволюметрического сокращения (изометрического, изоволюмического, первого периода закрытых клапанов и т.д.). В норме он составляет 0,01–0,02 с.

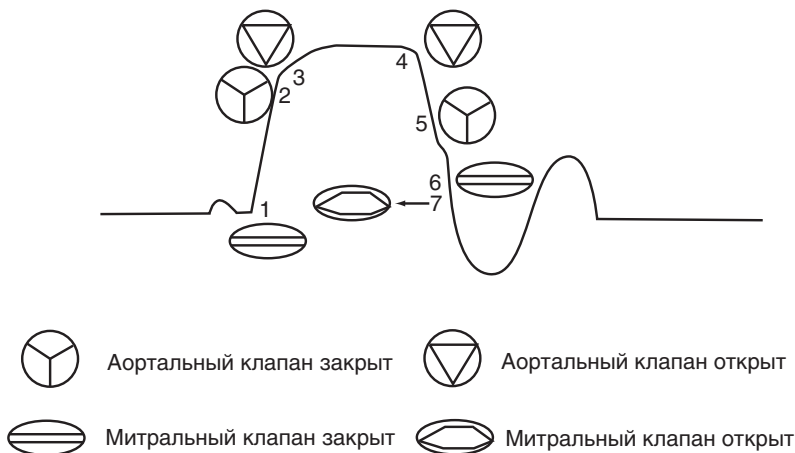


Рис. 7.3. Схема динамики давления в левом желудочке сердца и работы митрального и аортального клапанов. Пояснения в тексте

Затем открываются створки аортального клапана (точка 3; пункты 2 и 3 обозначают практически один момент времени и разнесены на рис. 7.3 для удобства изложения). Начинается период изгнания, во время которого ЛЖ сжимается и изгоняет кровь в аорту. С начала периода изгнания, когда аортальный клапан открыт, а митральный закрыт, в норме давление в ЛЖ становится равно таковому в аорте. С этого момента давление в ЛЖ практически не меняется. В периоде изгнания аорта и ЛЖ становятся одним полым, замкнутым со стороны митрального клапана образованием. Именно поэтому максимальное систолическое давление в ЛЖ и аорте одинаково.

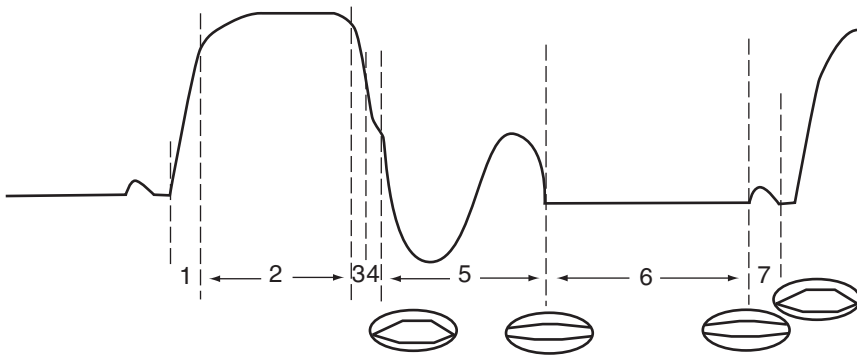
Период изгнания продолжается до момента, обозначенного цифрой 4. Он в значительной мере зависит от ЧСС и в норме колеблется в широких пределах (в среднем от 0,250 до 0,320 с). Период изгнания заканчивается, когда внутрижелудочковое давление начинает падать (цифра 4). Аортальный клапан начинает закрываться. Время от начала до полного закрытия аортального клапана носит название протодиастолы (от цифры 4 до цифры 5). Протодиастола продолжается 0,03 с.

Давление в ЛЖ сердца продолжает снижаться. За время этого снижения (между моментами, обозначенными цифрами 5 и 6) аортальный клапан уже закрыт, а митральный — еще закрыт, форма и объем ЛЖ остаются неизменными. Именно поэтому этот период времени носит название фазы изоволюметрического (изометрического, изоволюмического) расслабления (второй период замкнутых клапанов). Продолжительность его в норме составляет 0,04–0,08 с и в значительной мере зависит от ЧСС, конечного диастолического давления в ЛЖ и давления в предсердии. Затем митральный клапан открывается — момент 7. Понятно, что моменты 6 и 7 также одновременны, так как давление в ЛЖ снижается и становится равным, а затем несколько меньшим, чем в левом предсердии (давление заполнения ЛЖ). С открытием митрального клапана начинается период быстрого наполнения ЛЖ, при этом давление в нем продолжает снижаться.

Протодиастолу считают первой фазой диастолы. Некоторые авторы включают протодиастолу в состав систолы. После окончания протодиастолы все последующие процессы в диастолу происходят при закрытых створках (полулунных заслонках) аортального клапана. Створки митрального клапана широко открыты весь период быстрого наполнения. В конце периода быстрого наполнения давление в левом предсердии и в ЛЖ постепенно выравнивается и створки митрального клапана сближаются, иногда почти до почти полного закрытия (рис. 7.4). Это «диастолическое прикрытие» створок митрального клапана продолжается весь период диастазиса, а затем, в систолу предсердий, вновь происходит их полное раскрытие. Повышение давления в ЛЖ в начале систолы (изоволюметрического сокращения) вызывает закрытие створок левого предсердно-желудочкового клапана, и он закрыт весь период механической систолы.

В начале систолы (что по времени совпадает с зубцом S на ЭКГ) ЛЖ максимально расширен, сомкнутые створки и кольцо митрального клапана





**Рис. 7.4.** Схема. Фазы систолы и диастолы: 1 — период (фаза) изоволюметрического сокращения; 2 — период изгнания; 3 — протодиастола; 4 — период (фаза) изоволюметрического расслабления; 5 — период быстрого наполнения; 6 — период диастазиса; 7 — систола предсердий. Митральный клапан полностью открыт в период быстрого наполнения и в систолу предсердий, в период диастазиса створки прикрыты. Пояснения в тексте

расположены в их наиболее задней и проксимальной относительно основания сердца позиции. В этот период створки представляют собой горизонтально расположенную воронку. Основание этой воронки представлено кольцом митрального клапана, боковые стенки — базальными отделами створок, составляющими две трети от их площади, а дистальные трети створок и хорды формируют ее верхнюю часть. В процессе систолического сокращения закрытый митральный клапан и его кольцо сдвигаются в сторону верхушки сердца, в конце систолы клапан расположен в его наиболее передней и апикальной позиции. Наполнение левого предсердия в этот момент приподнимает тесно связанную с ним заднюю стенку корня аорты и увеличивает диаметр кольца митрального клапана. Это приводит к тому, что точки прикрепления створок митрального клапана к кольцу отдаляются друг от друга, и кольцо переходит в более вертикальное положение относительно длинной оси ЛЖ.

Во время периода изоволюметрического расслабления створки сдвигаются в направлении полости ЛЖ. В начале диастолического притока крови концы створок начинают быстро расходиться и продолжают это движение до тех пор, пока не достигают эндокардиальных поверхностей желудочка. В этот момент расстояние между крайними точками створок превышает диаметр кольца митрального клапана. Последний, таким образом, представляет собой анатомический фактор, ограничивающий диастолический приток в ЛЖ. Едва достигнув крайних точек диастолического раскрытия, концы створок немедленно начинают новое движение друг к другу (диастолическое закрытие). Это движение передней створки митрального клапана инициируется движением, направленным вниз, задней стенки корня аорты, которое является следствием уменьшения объема левого предсердия. В период диастазиса створки (период медленного наполнения ЛЖ) полностью не смыкаются, а находятся в нейтральной, «плавающей» позиции. При брадикардии створки флотируют несколько более продолжительное время, чем обычно, совершая дополнитель-

ные низкоамплитудные движения в диастолу. Затем, в систолу левого предсердия, створки митрального клапана вновь широко раскрываются.

Аналогичную динамику давления наблюдают в систолу и диастолу правого желудочка сердца с тем различием, что перепады давления в нем и правом предсердии значительно меньше (см. рис. 7.2). В аналогичные периоды систолы и диастолы правого желудочка сердца открываются и закрываются правый предсердно-желудочковый (трехстворчатый, трикуспидальный) клапан и клапан легочной артерии. Однако в работе желудочков сердца существует известный асинхронизм: правое предсердие начинает сокращаться примерно на 0,015 с раньше левого, но митральный клапан захлопывается несколько раньше трехстворчатого, а аортальный — раньше легочного (разница во времени достигает 0,05 с). Тем не менее выброс из правого желудочка в легочную артерию начинается на 0,02 с раньше, чем из левого в аорту.

Фазовый анализ систолы и диастолы и соответствующая работа клапанов разобраны нами так подробно для дальнейшего изложения процессов, возникающих при патологии клапанного аппарата сердца.

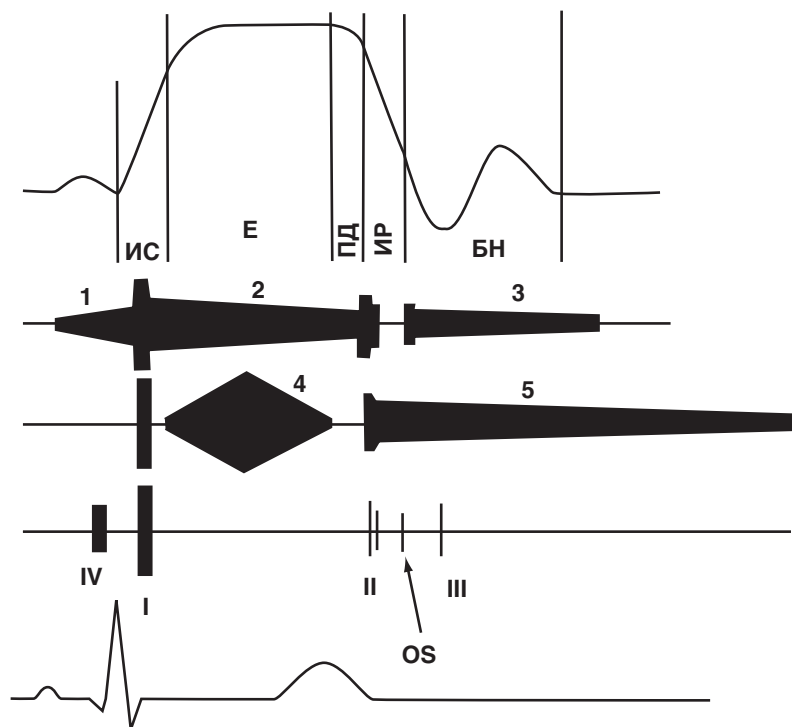
**Аускультация сердца** — наиболее широко используемый метод диагностики клапанных поражений сердца. Возникновение шумов происходит вследствие воздействия следующих факторов:

- ▶ ускорения тока крови через нормальное или суженное отверстие клапана;
- ▶ прохождения крови через суженный или поврежденный сосуд;
- ▶ тока крови в дилатированный сосуд или камеру сердца;
- ▶ регургитации крови через несостоятельный клапан.

Часто в образовании сердечных шумов принимает участие не один, а несколько вышеперечисленных факторов. Однако в любом случае можно говорить, что шум — результат возникновения турбулентного потока крови при ее прохождении через слишком узкое для данного объема отверстие. Причем это положение верно и для стеноза, и для недостаточности клапана. В последнем случае неполное смыкание створок также образует малое отверстие, через которое кровь протекает в виде турбулентного потока.

Сердечные шумы не всегда имеют патологическое происхождение, но они могут быть важным диагностическим признаком врожденных или приобретенных пороков сердца. Большинство **систолических шумов** не говорит о патологии сердца, а, напротив, возникает при физиологическом прохождении крови через отверстие клапана. В других случаях сердечные шумы могут быть важным признаком патологии сердца, особенно при бессимптомном течении порока [например, при аортальном стенозе (АС)]. Иногда аускультация помогает установить причину кардиальных симптомов. Диастолические шумы почти всегда имеют патологическую основу и требуют дальнейшей оценки, впрочем, как и все сердечные шумы.

Аускультация как традиционный метод оценки сердечных шумов основана на анализе цикла сердечных сокращений, конфигурации, интенсивности звучания шума и его длительности. Различают несколько видов сердечных шумов. Время возникновения и прекращения шума, связанного с патологией сердца, зависит от фазы сердечных сокращений, когда в двух соседних камерах сердца возникает перепад давления (рис. 7.5).



**Рис. 7.5.** Схема патологических шумов и тонов сердца: 1 — пресистолический шум; 2 — голосистолический (пансистолический, регургитационный) шум; 3 — ранний мезодиастолический шум; 4 — систолический шум изгнания («ромбовидный», крещендо-декрещендо); 5 — протодиастолический шум недостаточности полулунных клапанов; I, II, III, IV — тоны сердца; OS — тон открытия митрального клапана; ИС — период изовольюметрического сокращения левого желудочка сердца; Е — период изгнания; ПД — протодиастола; ИР — период изовольюметрического расслабления; БН — период быстрого наполнения

Важны и другие звуковые феномены, выслушиваемые при аускультации сердца, а также локализация шума и его динамика во времени и при различных дополнительных приемах. Расщепление II тона во время вдоха и выдоха, при выслушивании по левому краю грудины должно натолкнуть на предположение о дефекте межпредсердной перегородки (ДМПП). Систолический шум на аорте, возникающий во время вдоха и выдоха, может быть симптомом двустворчатого аортального клапана, наличие шума у левого края грудины на выдохе нередко бывает признаком стеноза клапана легочной артерии. Снижение интенсивности II тона до его полного исчезновения выявляется при значительном поражении аортального клапана.

Такие признаки, как дилатация ЛЖ, незвонкие хрипы в нижних отделах легких и голосистолический (пансистолический) шум на верхушке сердца, свидетельствуют в пользу диагноза тяжелой митральной регургитации (МР). Медленное повышение и снижение пульсовой волны говорит о тяжелом АС у пациента с грубым систолическим шумом в области второго межреберья справа от грудины. В то же время типичный *pulsus parvus et tardus* может от-

существовать у пожилых людей даже с тяжелым АС. Осмотр шеи для выявления положительного венозного пульса необходим, поскольку это может быть симптомом недостаточности трехстворчатого клапана даже при отсутствии систолического шума.

Важным при обследовании пациентов с наличием сердечных шумов считают выявление специфических симптомов. Например, больные, имеющие систолический шум и такие симптомы, как синкопе, стенокардия, СН, подвергаются более детальному обследованию, чем пациенты, у которых систолический шум — единственный симптом. Наличие у пациентов сердечных шумов и соответствующей клинической симптоматики наводит на мысль об эндокардите, который может быть подтвержден в ходе ЭхоКГ.

**Голосистолический шум** (см. рис. 7.5) возникает при наличии потока крови в систолу из камеры сердца с высоким давлением в камеру с очень низким давлением, например из ЛЖ сердца в левое предсердие при митральной недостаточности. При этом перепад давления между камерами и струя регургитации начинаются сразу с началом сокращения и длятся всю систолу.

**Среднесистолический шум** (шум изгнания, чаще всего крещендо-декрещендо) возникает при прохождении крови через суженное отверстие выносящего тракта желудочков сердца при АС или стенозе клапана легочной артерии. Шум возникает через короткое время после I тона, после того как внутрижелудочковое давление достигает такого уровня, что способно открыть измененный полулунный клапан. В дальнейшем, по мере роста давления в желудочке, громкость шума изгнания нарастает, при снижении давления уменьшается интенсивность шума.

В норме, при нормальных полулунных клапанах, достаточно интенсивный систолический шум изгнания может возникать при значительном увеличении сердечного выброса вследствие тиреотоксикоза, анемии, артериовенозной фистулы, беременности, выбросе крови в расширенную аорту. Шумы изгнания могут быть следствием клапанных, подклапанных и суправальвулярных стенозов.

Иногда среднесистолический шум, напоминающий шум изгнания, может возникать при митральной и трикуспидальной (ТР) регургитации. В таких случаях правильный источник шума можно установить только при ЭхоКГ.

**Ранние систолические шумы** встречаются значительно реже. Они возникают сразу с I тоном и заканчиваются в середине систолы. Такая аускультативная симптоматика встречается при недостаточности трехстворчатого клапана при отсутствии легочной гипертензии (например, при ИЭ трехстворчатого клапана) или при острой МР. Ранние систолические шумы могут также встречаться у больных с врожденными дефектами межжелудочковой перегородки (ДМЖП).

**Поздний систолический шум**, особенно после систолического щелчка, чаще всего служит аускультативным симптомом позднесистолической регургитации при пролапсе митрального клапана (ПМК).

**Протодиастолический шум** недостаточности полулунных клапанов возникает в период ранней диастолы, сразу после протодиастолы, и начинается немедленно после II тона (который при органическом пороке аортального клапана

значительно ослаблен, вплоть до исчезновения). Этот шум появляется на клапане и сопровождается падением давления в аорте или легочной артерии на много ниже нормального диастолического. Шум аортальной регургитации (АР) может быть громким и занимает обычно две трети диастолы и более. Протодиастолический шум недостаточности клапана легочной артерии, возникающей вследствие легочной гипертензии, чаще всего носит функциональный характер, занимает менее половины продолжительности диастолы.

**Диастолический шум** стеноза АВ-клапана (митрального или трехстворчатого) возникает в период раннего наполнения желудочка из-за несоответствия уменьшенной площади стенозированного АВ-отверстия объему крови, перетекающему из предсердия в желудочек. В настоящее время в литературе встречаются разные названия диастолического шума митрального стеноза (МС). С того времени, когда протодиастолой называли первую треть диастолы, некоторые авторы называют этот шум протодиастолическим. В настоящее время, как сказано выше, под протодиастолой понимают время закрытия полулунных клапанов, и шум, начинающийся через некоторое время после окончания протодиастолы, не может быть протодиастолическим. В англоязычной литературе шум стеноза левого АВ-отверстия называют среднедиастолическим и ранним среднедиастолическим (*middiaSTolic*, *early middiaSTolic*). В России этот шум называют мезодиастолическим или ранним мезодиастолическим (см. рис. 7.5). **Среднедиастолические шумы** могут возникать и при относительных стенозах левого АВ-отверстия, например при очень большой митральной недостаточности.

Патологический шум в конце диастолы — **пресистолический шум** возникает при МС на последнем этапе наполнения желудочка — в период систолы предсердий. Он непосредственно связан с сокращением предсердий и исчезает при ФП. При синусовой тахикардии эти два шума — мезодиастолический и пресистолический — сливаются в один диастолический шум с пресистолическим усилением.

**Классификация шумов сердца по интенсивности** представлена в табл. 7.1. В развитых странах достаточно давно используют градацию интенсивности (громкости) звучания шума по S.A. Levine (1944).

**Таблица 7.1.** Градация интенсивности шумов по S.A. Levine

Градация	Описание
1-я	Слабая интенсивность шума, выслушивается при напряжении слухового аппарата после периода «вслушивания»
2-я	Интенсивность шума слабая, но шум выслушивается легко, сразу с начала аускультации
3-я	Шум умеренной громкости
4-я	Громкий шум, сопровождающийся дрожанием грудной стенки
5-я	Очень громкий шум, но не слышен фонендоскопом на расстоянии, без прижатия к грудной стенке
6-я	Очень громкий шум, слышный через фонендоскоп на расстоянии от поверхности грудной клетки

Это привносит определенное удобство при написании истории болезни и в других случаях описания шума. Функциональные шумы в сердце чаще всего связаны с большим объемом крови в камерах сердца и хорошей сократимостью желудочков сердца. Чаще всего эти «невинные» шумы у детей и молодых людей выслушиваются в середине систолы и возникают в выносящих трактах левого и правого желудочков сердца.

## 7.2. ПОРОКИ АОРТАЛЬНОГО КЛАПАНА

### Аортальный стеноз (стеноз устья аорты)

Сужение выходного отдела ЛЖ чаще всего локализуется в аортальном клапане — в этом случае заболевание носит название «стеноз устья аорты», или «аортальный стеноз» (АС). Обструкция также может располагаться над клапаном — в таком случае говорят о суправальвулярном стенозе (коарктации аорты), и под аортальным клапаном — это субаортальный стеноз (например, идиопатический гипертрофический субаортальный стеноз). В этой главе обсуждается клапанный стеноз аорты.

#### Этиология

Известны три основные причины АС:

- ▶ врожденные аномалии, включая одно- или (чаще) двухстворчатый аортальный клапан с его последующей кальцификацией;
- ▶ возрастная кальцификация нормального трехстворчатого аортального клапана;
- ▶ ревматическая лихорадка; ревматизм (особенно часто в сочетании с митральными пороками).

Типы АС

- ▶ Фиброзный тип — фиброзная контрактура с укорочением створок, слипчивым процессом превращения клапана в двухстворчатый. Могут поражаться две или три комиссуры. Чаще встречается при ревматизме.
- ▶ Кальцифицирующий тип — при врожденном двухстворчатом клапане и «старческом» кальцинозе. Часто без поражения комиссур, но со значительной кальцификацией створок.
- ▶ Смешанный тип — часто на фоне умеренного врожденного стеноза.

Ревматическая лихорадка, приводящая к АС, вызывает сращение по комиссурам с рубцеванием, после чего в дальнейшем прогрессирует кальцификация створок. Большинство встречаемых случаев АС у взрослых представляет собой дегенеративно-кальцифицирующий процесс, вызывающий иммобилизацию створок аортального клапана. Это кальцифицирующее поражение прогрессирует от основания створки до ее свободного края, вызывая уменьшение функциональной площади клапана, но не вызывая сращения по соответствующей комиссуре. Врожденные аномалии клапана могут также приводить к АС. В течение десятков лет прогрессирующий фиброз и кальциноз врожденно измененного клапана (чаще всего двухстворчатого) приводят к деформации,

которая имеет сходство с дегенеративно-кальцифицирующим поражением. Таким образом, кальцификация — общая черта в патогенезе АС у пожилых.

### Классификация

Площадь аортального клапана до появления клинических симптомов может уменьшаться до одной четверти изначально нормальных размеров. Несмотря на то что площадь отверстия аортального клапана здорового взрослого человека колеблется от 3 до 4 см<sup>2</sup>, АС с площадью отверстия более 0,75–1,0 см<sup>2</sup> обычно не считают тяжелым.

Исторически тяжесть АС определяли по формуле (гидравлическое давление на площадь окружности), разработанной Gorlin и Gorlin. Однако в настоящее время степень тяжести АС определяют при ЭхоКГ (табл. 7.2). При критическом АС и нормальном сердечном выбросе значение трансальвулярного градиента давления, как правило, превышает 50 мм рт.ст. У некоторых пациентов критический АС остается бессимптомным, тогда как у других больных уже умеренное поражение проявляется клинически. Лечебная тактика, особенно показания к кардиохирургической коррекции порока, в настоящее время базируется на клинической значимости выявленного АС.

Таблица 7.2. Классификация аортального стеноза по данным доплер-эхокардиографии

Степень тяжести	Площадь отверстия, см <sup>2</sup>	Пиковая скорость на клапане, м/с	Пиковый градиент давления, мм рт.ст.	Средний градиент давления, мм рт.ст.
Мягкий АС	>1,2	<3	<35	<20
Средней тяжести АС	1,2–0,8	3–4	35–60	21–39
Тяжелый АС	<0,8	>4	>65	>40

### Патофизиология

У взрослых пациентов с АС обструкция развивается постепенно, часто десятилетиями (рис. 7.6).

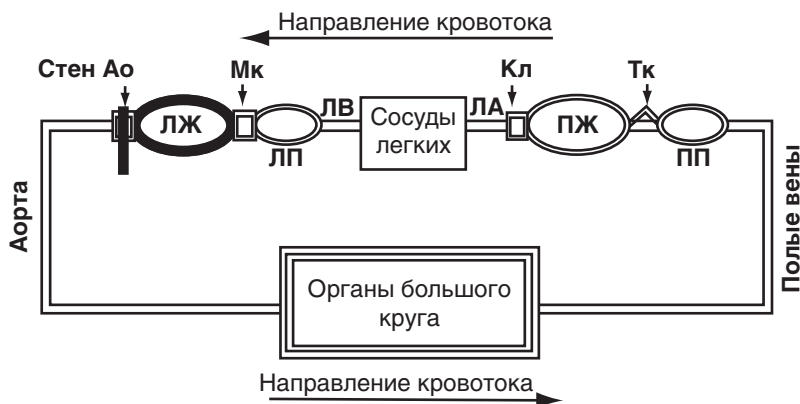
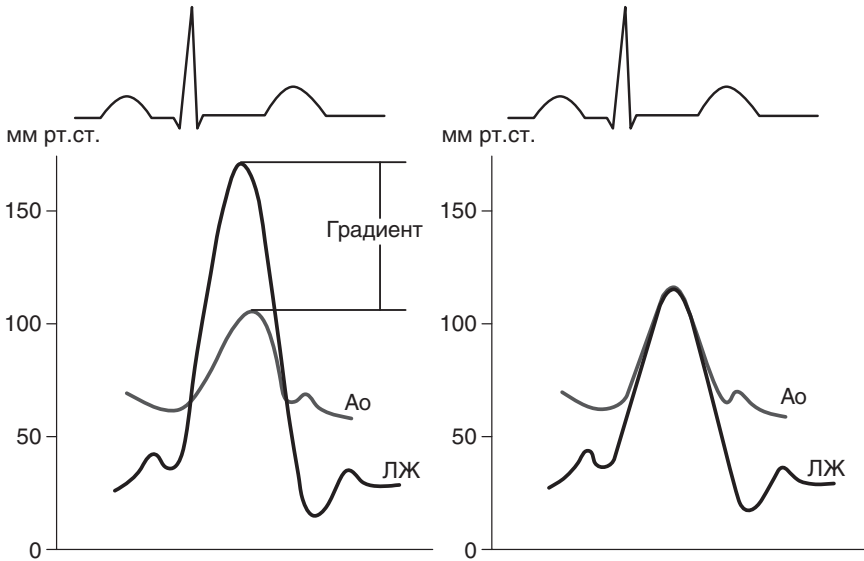


Рис. 7.6. Схема изменений, возникающих в сердце больного с аортальным стенозом до появления симптомов заболевания

Для преодоления АС (постнагрузки) в ЛЖ сердца развивается высокое давление, в то время как в аорте давление остается низким. В результате на стенозированном аортальном клапане возникает перепад давления, или, как его не совсем правильно называют, градиент давления (рис. 7.7).

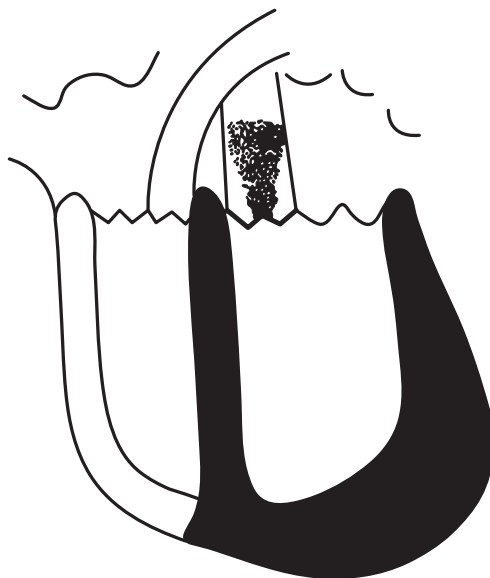


**Рис. 7.7.** Градиент (перепад) давления на аортальном клапане при аортальном стенозе, схема. Справа — пример кривых давления в левом желудочке и аорте здорового человека

Длительное время ЛЖ адаптируется к систолической постнагрузке с помощью развивающейся гипертрофии левого желудочка (ГЛЖ). Увеличение толщины стенок ЛЖ происходит до тех пор, пока поддерживается нормальный объем камеры сердца. Относительное увеличение толщины стенки обычно соответствует действующему на нее высокому систолическому давлению. В результате постнагрузка сохраняется в пределах приемлемых значений. Между постнагрузкой и ФВ ЛЖ существует обратная зависимость: фракция изгнания сохраняется в пределах нормальных значений, пока поддерживается приемлемый уровень постнагрузки. ГЛЖ при АС длительно сочетается с маленькой полостью ЛЖ (рис. 7.8).

Если масса миокарда не увеличивается пропорционально нарастающему давлению в ЛЖ, повышается систолический стресс и высокая постнагрузка вызывает снижение ФВ ЛЖ. В результате увеличения толщины стенки ЛЖ снижается соотношение объем/масса и уменьшается податливость камеры, а также увеличивается конечное диастолическое давление в ЛЖ при отсутствии дилатации камеры. Увеличение конечного диастолического давления отражает диастолическую дисфункцию. Усиленные сокращения левого предсердия, которые способствуют подъему конечно-диастолического давления, играют важную роль в наполнении желудочка без увеличения значений давления в левом предсердии и легочных венах.





**Рис. 7.8.** Ремоделирование левого желудочка у больного с компенсированным аортальным стенозом. Выраженная гипертрофия и маленькая полость левого желудочка (схема). Пояснения в тексте

Пароксизм ФП и, следовательно, острое снижение сократимости левого предсердия часто приводят к серьезному клиническому ухудшению.

Развитие концентрической гипертрофии сначала служит механизмом необходимой адаптации для компенсации высокого внутрижелудочкового давления. К сожалению, эта адаптация часто несет нежелательные последствия. Гипертрофированное сердце может иметь относительно сниженный коронарный кровоток в расчете на грамм мышечной массы, что также проявляется в снижении коронарного резерва, даже при отсутствии ишемической болезни сердца (ИБС).

Гемодинамический стресс при физической нагрузке или тахикардии в таком случае вызывает недостаток коронарного кровотока и субэндокардиальную ишемию, которая способствует развитию систолической или диастолической дисфункции ЛЖ. Гипертрофированный миокард также демонстрирует повышенную чувствительность к ишемическому повреждению с большей частотой развития ИМ и более высокой смертностью, чем в популяции больных с АС без гипертрофии миокарда. У пожилых женщин часто развивается ГЛЖ с массой миокарда больше необходимой для противодействия высокому давлению. Изменения ЛЖ в этом случае имеют сходство с таковыми при гипертоническом сердце у пожилых.

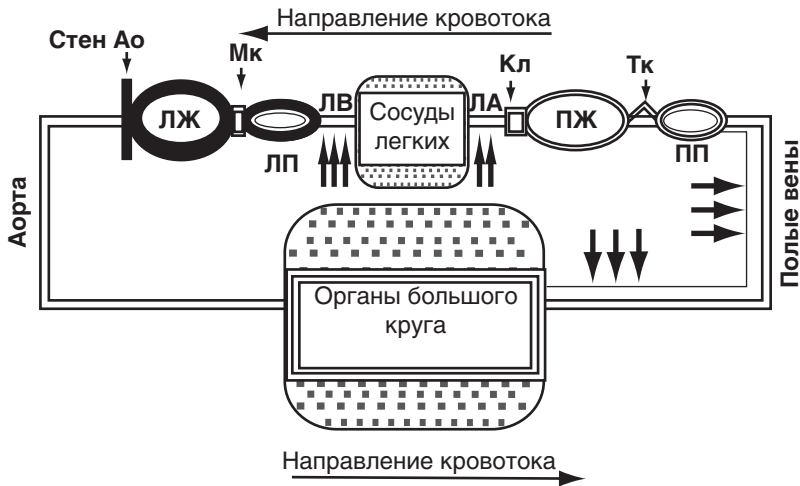
### **Клиническая картина**

Как и при всех пороках сердца, в развитии АС можно выделить бессимптомный и симптоматический периоды. Развитие АС включает продолжительный латентный период, в течение которого заболеваемость и смертность

очень низки. Скорость прогрессирования стенотического поражения составляет уменьшение площади клапана от 0,1 до 0,3 см<sup>2</sup> в год. Градиент систолического давления через клапан может увеличиваться более чем на 10–15 мм рт. ст. в год. Было показано, что более чем у половины пациентов с АС отмечается небольшая прогрессия заболевания — в среднем относительная скорость изменений площади отверстия аортального клапана составляет около 0,12 см<sup>2</sup> в год. В то же время невозможно предугадать скорость развития заболевания у каждого конкретного пациента. В соответствии с этим показано тщательное клиническое наблюдение, обязательное для всех пациентов с умеренно выраженным АС.

В конечном счете после длительного латентного периода появляются **симптомы АС**: стенокардия (синдромная стенокардия); обмороки; СН.

Какое-то время СН протекает на фоне ГЛЖ с малой полостью в рамках его диастолической дисфункции. Затем начинаются его дилатация, ремоделирование, что приводит к МР и появлению застоя в легких (по малому кругу кровообращения) (рис. 7.9). Впоследствии развиваются легочная гипертония, гипертрофия и дилатация правых отделов сердца, застой в большом круге кровообращения с отеками, увеличением печени, вздутием вен шеи.



**Рис. 7.9.** Декомпенсация аортального стеноза (схема). Пояснения в тексте

В этот период происходит значительное ухудшение состояния больного. Приступы синдромной стенокардии по характеру не отличаются от таковых при коронарной болезни, а их интенсивность может быть такой же, как при ИМ. СН нередко сразу проявляется декомпенсацией. У ряда больных дебютом симптоматического периода может стать обморок. После появления симптомов средняя выживаемость не превышает 2–3 лет, нередко больные умирают внезапно. Начало симптоматического периода идентифицируют с критической точкой развития АС. В такой момент обычно принимают решение о кардиохирургическом лечении больного.

### Диагностика

Диагноз АС в бессимптомный период обычно ставят на основании:

- ▶ грубого скребущего систолического шума изгнания, выслушиваемого во втором межреберье справа от грудины, проводящегося на сосуды шеи;
- ▶ замедления или уменьшения каротидной пульсации [если проводится каротидная сфигмограмма (в настоящее время этот метод применяют редко), на ней выявляется симптом «петушиного гребня» — появление зазубрин на ее кривой];
- ▶ удлинения I тона;
- ▶ уменьшения интенсивности аортального компонента II тона, вплоть до его исчезновения;
- ▶ изменений наполнения пульсовой волны на лучевой артерии — малого наполнения и медленно нарастающего пульса (*pulsus tardus et parvus*);
- ▶ парадоксального расщепления II тона;
- ▶ признаков выраженной ГЛЖ на ЭКГ (рис. 7.10).

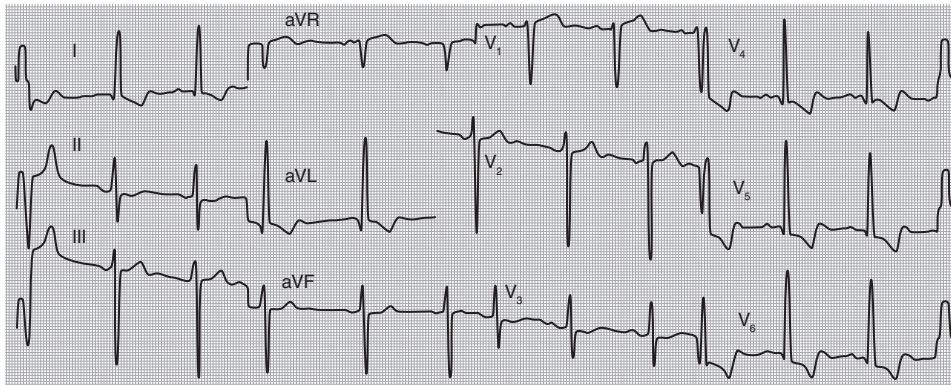


Рис. 7.10. Электрокардиограмма больного с аортальным стенозом

У пожилых пациентов *pulsus tardus et parvus* может отсутствовать в связи с возрастными изменениями сосудистой системы. В настоящее время при наличии ЭхоКГ редко проводят аускультативную дифференциальную диагностику пороков сердца. Все же, наверное, полезно знать, что при идиопатическом гипертрофическом субаортальном стенозе шум изгнания чаще выслушивается в 5-й точке, не проводится на сосуды шеи, II тон, в отличие от клапанного АС, сохранен.

Следует сказать, что систолический шум может не выслушиваться у пожилых пациентов с АГ, которая выравнивает перепад давления на аортальном клапане. Когда этим больным снижают АД, появляется шум АС.

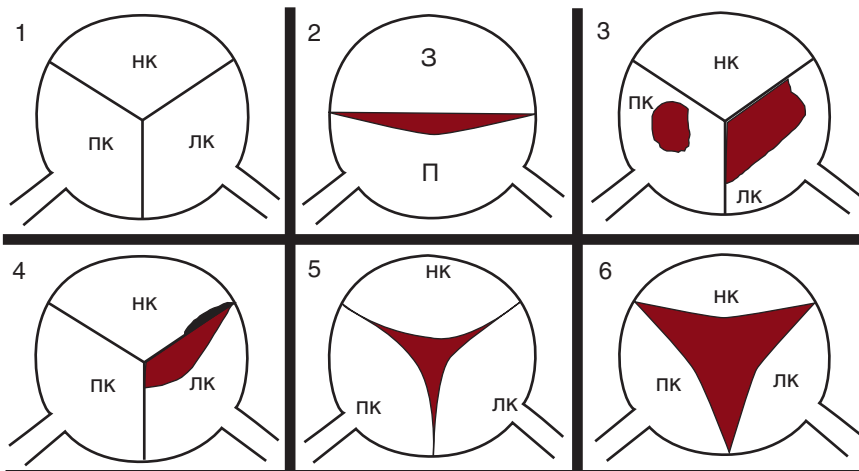
Пациенты с физическими находками, свидетельствующими об АС, должны подвергаться немедленному обследованию, включающему:

- ▶ ЭКГ;
- ▶ рентгенографию органов грудной клетки;
- ▶ ЭхоКГ.

У большинства пациентов тяжесть стенотического поражения может быть определена с помощью трансторакального (чрезгрудного) доплер-ЭхоКГ чресклапанного градиента давления, ударного индекса, определения расчетной площади окружности клапана и степени его кальцификации. ЭхоКГ также используют для определения размеров ЛЖ и его функции, степени гипертрофии и наличия других сопутствующих клапанных поражений.

## Аортальная недостаточность (недостаточность клапана аорты, аортальная регургитация)

**Аортальная недостаточность** — неполное смыкание створок аортального клапана во время диастолы (рис. 7.11).



**Рис. 7.11.** Схема поражения створок аортального клапана при различных заболеваниях, вызывающих аортальную регургитацию. Красным цветом отмечены области недостаточности клапана: 1 — нормальный трехстворчатый аортальный клапан; НК — некоронарная створка; ПК — правая коронарная и ЛК — левая коронарная створки; 2 — двустворчатый аортальный клапан; П — передняя и З — задняя створки; 3 — створки аортального клапана при инфекционном эндокардите; 4 — при ревматической лихорадке; 5 — при артериальной гипертонии; 6 — при синдроме Марфана

### Этиология

Неполное смыкание створок аортального клапана приводит к возникновению обратного диастолического тока крови из аорты в ЛЖ — АР. Аортальная недостаточность может быть вызвана поражением самого аортального клапана или заболеваниями корня аорты. В связи с этим заболеваний, вызывающих аортальную недостаточность, значительно больше, чем этиологических факторов АС. Они включают:

- ▶ идиопатическую дилатацию аорты;
- ▶ врожденные аномалии аортального клапана (особенно двустворчатого аортального клапана);
- ▶ кальциевую дегенерацию (дегенеративная недостаточность);

- ▶ ревматическую лихорадку;
- ▶ ИЭ;
- ▶ системную гипертонию;
- ▶ миксоматозную пролиферацию;
- ▶ диссекцию восходящей аорты;
- ▶ синдром Марфана.

Относительно редкой этиологией считают:

- ▶ травматические повреждения аортального клапана;
- ▶ анкилозирующий спондилит;
- ▶ сифилитический аортит;
- ▶ ревматоидный артрит;
- ▶ несовершенный остеогенез;
- ▶ гигантоклеточный аортит;
- ▶ синдром Элерса–Данло;
- ▶ синдром Рейтера;
- ▶ субаортальный стеноз;
- ▶ ДМЖП с пролапсом аортального клапана.

Было также показано, что АР могут вызывать аноректические препараты (см. ниже). Большинство перечисленных заболеваний вызывают хроническую АР с медленным нарастанием дилатации ЛЖ и длительной бессимптомной фазой. Другие болезни, особенно ИЭ, диссекция аорты и травма, чаще становятся причиной острой тяжелой аортальной недостаточности, которая может завершиться внезапным катастрофическим подъемом давления заполнения ЛЖ и снижением сердечного выброса.

Причины аортальной недостаточности

- ▶ Причины хронической АР.
  - Острая ревматическая лихорадка.
  - Возрастной кальциноз (дегенеративная недостаточность).
  - Наследственные болезни соединительной ткани:
    - синдром Марфана;
    - синдром Элерса–Данло;
    - синдром несовершенного остеогенеза.
  - Сифилис.
  - Аортиты:
    - неспецифический аортоартериит (болезнь Такаюсу);
    - височный артериит;
    - болезнь Бехтерева;
    - синдром Рейтера.
  - ВПС:
    - двустворчатый аортальный клапан;
    - высокий ДМЖП;
    - аневризма синуса Вальсальвы.
  - Болезни, связанные с артритами:
    - ревматоидный артрит;
    - СКВ.

- Пузырчатый некроз срединного слоя аорты.
- АГ.
- Миксоматозная дегенерация аортального клапана.
- ИЭ.
- Лучевая терапия по поводу онкологических заболеваний.
- ▶ Причины острой АР.
  - Острая ревматическая лихорадка.
  - ИЭ.
  - Разрыв аневризмы синуса Вальсальвы.
  - Расслаивающая аневризма аорты.
  - Травма.

## **Острая аортальная недостаточность**

### **Патофизиология**

При острой тяжелой АР большой объем регургитационного потока крови из аорты внезапно наполняет ЛЖ нормального размера, у которого не было времени для приспособления к перегрузке объемом. В таком случае в маленьком неподатливом ЛЖ быстро повышаются конечно-диастолическое давление и давление заполнения ЛЖ.

При внезапном повышении конечно-диастолического объема быстро увеличивается и давление в левом предсердии. Механизм Франка–Старлинга может какое-то время работать, но затем происходит падение ударного объема и сердечного выброса. Компенсаторной тахикардии недостаточно для поддержания минутного объема сердца. Так происходит при расслоении аорты у пациентов с системной АГ, ИЭ у пациентов с АС и при острой АР после баллонной вальвулопластики или комиссуротомии врожденного АС. Нередко следствием этого бывает отек легких и/или кардиогенный шок. При ГЛЖ у пациента до возникновения острой АР и при низкой податливости ЛЖ возникают условия для резкого увеличения соотношения давление/объем в диастолу.

### **Диагностика**

При развитии острой клапанной аортальной недостаточности многие характерные для хронической АР физические данные иногда отсутствуют, что может привести к недооценке ее тяжести. Размер ЛЖ бывает нормальным. Пульсовое давление часто не повышено, потому что систолическое АД снижено, а диастолическое давление в аорте уравнивается повышенным диастолическим давлением в ЛЖ. По этой причине разница в показателях диастолического давления между аортой и желудочком может сохраняться до окончания диастолы, диастолический шум бывает коротким и мягким и потому плохо слышен. Повышенное диастолическое давление в ЛЖ приводит к преждевременному закрытию митрального клапана, уменьшая интенсивность I тона. Диастолическое дрожание верхушки возможно, но оно обычно короткое. Обычно присутствует тахикардия.

В этих случаях незаменима ЭхоКГ. С ее помощью определяют наличие и тяжесть клапанной регургитации, этиологию АР, уточняют степень легочной гипертонии и т.д.

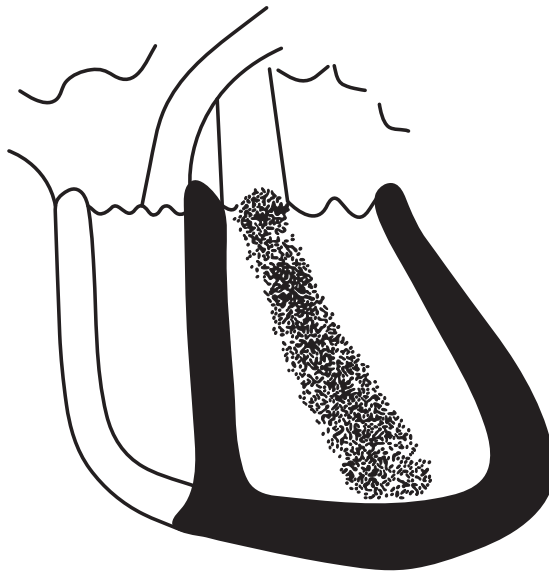
Острая АР, вызванная расслоением аорты, — ургентная хирургическая ситуация, которая требует немедленной диагностики и кардиохирургической операции. В этом случае показано экстренное проведение чреспищеводной ЭхоКГ или МСКТ либо МРТ сердца. Если диагноз остается неясным, должны быть выполнены катетеризация сердца и аортография. КАГ также должна быть выполнена в предоперационном периоде до неотложного кардиохирургического вмешательства.

## Хроническая аортальная недостаточность

### Патофизиология

При хронической АР ЛЖ в диастолу наполняется кровью из аорты и левого предсердия. Он отвечает на перегрузку объемом несколькими компенсаторными механизмами:

- ▶ увеличением конечно-диастолического объема (тоногенная дилатация ЛЖ);
- ▶ увеличением податливости ЛЖ, что поддерживает в нем нормальное давление наполнения при увеличенном объеме;
- ▶ комбинацией эксцентрической и концентрической гипертрофии (рис. 7.12).



**Рис. 7.12.** Ремоделирование левого желудочка при хронической аортальной недостаточности. Гипертрофия и тоногенная дилатация левого желудочка

Большой диастолический объем позволяет ЛЖ выбрасывать больший ударный объем. Происходит преобразование миофибрилл ЛЖ с добавлением новых саркомеров и развитием его эксцентрической гипертрофии. В результате преднагрузка на уровне саркомеров остается нормальной (или близкой к этому) и желудочек увеличивает свой резерв преднагрузки. По-

вышенный ударный объем достигается нормальным сокращением каждого волокна ЛЖ с увеличенной окружностью. Механизм выброса из ЛЖ нормальный, и показатели, характеризующие его сократимость, такие как ФВ и фракция укорочения, нередко остаются выше нормальных значений.

Увеличенный объем полости ЛЖ сердца в сочетании с усилением систолического миокардиального стресса стимулирует дальнейшее развитие концентрической гипертрофии. Таким образом, АР — состояние, при котором сочетаются перегрузка объемом и давлением. По мере прогрессирования заболевания поддержание резерва преднагрузки и компенсаторная гипертрофия позволяют ЛЖ поддерживать нормальный выброс, несмотря на повышенную постнагрузку.

У большинства пациентов на этом этапе отсутствует симптоматика, и это может длиться десятилетиями. Терапия вазодилататорами дает шанс уменьшить гемодинамические сдвиги у таких пациентов.

К сожалению, естественное продолжение представленных выше изменений — переход к систолической дисфункции ЛЖ, так как равновесие между повышенной постнагрузкой, резервом преднагрузки и гипертрофией не может поддерживаться бесконечно. Дальнейшее повышение постнагрузки приводит к уменьшению ФВ, вначале до нормальных значений, а затем ниже нормы. Вклад в этот процесс также вносят нарушенная сократимость миокарда и развивающаяся миогенная дилатация.

Ремоделирование ЛЖ в этот период способствует расширению фиброзного кольца митрального клапана, смещению папиллярных мышц в сторону от фиброзного кольца, приводит к развитию митральной недостаточности, что называется митрализацией аортальной недостаточности. На этом этапе у пациентов развивается одышка, связанная со сниженной систолической функцией либо с повышенным давлением наполнения ЛЖ и МР. Повышается давление в легочных венах, затем и в легочной артерии, развиваются недостаточность правого желудочка сердца, его дилатация и ТР. Снижается также резерв коронарного кровотока в гипертрофированном миокарде, что вызывает синдромную стенокардию.

В то же время нередко течение заболевания остается бессимптомным, пока не разовьется тяжелая дисфункция ЛЖ. Интересно, что чаще всего систолическая дисфункция (сниженная ФВ ЛЖ в покое) — обратимое состояние, которое зависит преимущественно от повышенной постнагрузки. После удачной кардиохирургической операции — протезирования аортального клапана — происходит полное восстановление размера и функции ЛЖ.

Тяжесть АР определяют с помощью доплер-ЭхоКГ.

В повседневной практике часто используют четырехстепенное подразделение АР:

- ▶ I степень — струя АР не выходит за пределы половины длины передней створки митрального клапана;
- ▶ II степень — струя АР достигает или длинней конца передней створки митрального клапана;
- ▶ III степень — струя достигает половины длины ЛЖ сердца;



- ▶ IV степень — струя достигает верхушки ЛЖ, при этом если струя АР выходит за пределы середины ЛЖ, регургитацию, скорее всего, следует отнести к тяжелой.

Для оценки гемодинамической значимости и тяжести аортальной недостаточности применяют несколько приемов:

- ▶ при исследовании в режиме цветового доплеровского сканирования измеряют площадь, занимаемую начальной частью струи около аортальных створок при парастеральном исследовании аортального клапана по короткой оси — при тяжелой АР эта площадь превышает 60% площади фиброзного кольца;
- ▶ толщина (размер) начальной части струи при парастеральном расположении датчика и исследовании аорты по длинной оси при тяжелой аортальной недостаточности превышает 60% размера фиброзного кольца аортального клапана;
- ▶ дилатация ЛЖ сердца также свидетельствует в пользу тяжелой аортальной недостаточности;
- ▶ при тяжелой АР в восходящей аорте появляется ретроградный поток;
- ▶ объем АР за одно сердечное сокращение — более 60 мл;
- ▶ фракция АР (отношение величины объема АР к ударному объему) — более 50%;
- ▶ измерение корня аорты и восходящей аорты в двухмерном (2D) режиме на четырех уровнях: на уровне фиброзного кольца аортального клапана, синусов Вальсальвы, синотубулярного соединения и восходящего отдела аорты. Различают три фенотипа восходящей аорты: аневризма корня аорты (диаметр на уровне синусов Вальсальвы >45 мм), аневризма восходящего отдела дуги аорты (диаметр на уровне синусов Вальсальвы <40–45 мм) и изолированная аортальная недостаточность (все диаметры <40 мм).

Все вышеперечисленные признаки описывают тяжелую аортальную недостаточность. Однако признаков, позволяющих достоверно отличить с помощью доплер-ЭхоКГ легкую АР от среднетяжелой, нет.

### **Течение заболевания**

Не существует достоверных данных о течении заболевания у пациентов с бессимптомной АР при нормальной систолической функции ЛЖ. Считается, что скорость прогрессирования заболевания до развития клинической симптоматики и/или систолической дисфункции ЛЖ в среднем составляет 4,3% пациентов в год. Показано, что у ¼ пациентов смерть (в том числе ВСС) или развитие систолической дисфункции происходит до появления симптоматики.

Данные, полученные в дохирургическую эру, показывают, что прогноз у пациентов с одышкой, стенокардией или явной СН при медикаментозном лечении неблагоприятный. У пациентов со стенокардией уровень смертности — более 10% в год, с СН — более 20% в год. Более современные данные указывают на плохой прогноз у пациентов с АР и наличием симптомов даже

при сохраненной систолической функции ЛЖ, если не проводится кардиохирургическая коррекция порока.

### Диагностика в бессимптомный период

Диагноз хронической тяжелой АР обычно основан на наличии дующего протодиастолического шума (т.е. следующего сразу за II тоном) во втором межреберье справа у грудины. Нередко шум можно выслушать также в третьем и четвертом межреберьях справа от грудины или на основании грудины. Как уже было сказано выше, звучность II тона может значительно снижаться, он даже может полностью исчезать. Когда протодиастолический шум АР громче в третьем и четвертом межреберьях справа в сравнении с третьим и четвертым межреберьями слева, вероятно, АР представляет результат не только деформации створок аортального клапана, но и дилатации луковичи аорты.

Нередко выявляют смещение верхушечного толчка и большое пульсовое давление за счет значительного повышения систолического АД и снижения диастолического. Систолическое АД у этих пациентов повышается за счет значительного увеличения выброса крови в аорту в систолу вследствие увеличения объема крови в ЛЖ в диастолу; при еще работающем механизме Франка—Старлинга мощность выброса из ЛЖ резко увеличивается. В то же время отсутствие смыкания створок аортального клапана в диастолу приводит к снижению диастолического давления, иногда до 0 мм рт.ст.

Пульс у больных с АР называют скорым, высоким и большим (*pulsus celer, altus et magnus*). Часто выслушиваемый протодиастолический «галоп» (III тон) обычно считают признаком нагрузки объемом, а не СН. Шум Флинта при тяжелой АР — шум относительного МС. Считается, что этот редко выслушиваемый на верхушке сердца мягкий мезодиастолический шум у пациентов с аортальной недостаточностью вызван тем, что струя регургитации из аорты прижимает переднюю створку митрального клапана и уменьшает таким образом площадь его отверстия. На самом деле при доплер-ЭхоКГ хорошо видно, что при прохождении турбулентного потока АР по передней створке митрального клапана она начинает фибриллировать и создавать мезодиастолический шум, называемый шумом Флинта.

Характерными для тяжелой, гемодинамически значимой АР считают периферические симптомы, связанные с увеличенным ударным объемом крови, выбрасываемым в аорту с большой скоростью ЛЖ сердца:

- ▶ расщепленный двухпиковый пульс, выявляемый при пальпации сонной артерии;
- ▶ пульсация области сонных артерий («пляска каротид») и/или над ключицами, определяемая на глаз, без пальпации (симптом Корригана);
- ▶ громкий двойной тон, выслушиваемый с помощью фонендоскопа на бедренной артерии (двойной тон Траубе);
- ▶ двойной шум движения крови вперед и назад при легком надавливании фонендоскопом на бедренную артерию (двойной шум Дюрозье);
- ▶ покачивание головы в такт сердцебиению (симптом Мюссе);

- ▶ покачивание в такт сердцебиению ноги, закинутой на другую ногу, — симптом Авраама Линкольна (считается, что этот симптом получил название из-за того, что на всех фотографиях А. Линкольна, где он снят сидя нога на ногу, изображение ступни свободно лежащей ноги смазано — результат того, что в то время фотографировали с очень длинной выдержкой и движущаяся конечность выходила смазанной; на этом основании некоторые исследователи высказывали предположение об аортальной недостаточности у Линкольна);
- ▶ капиллярная пульсация при надавливании на ногтевое ложе или надавливании предметным стеклом на губу (пульс Квинке);
- ▶ систолическое давление на ногах больше, чем на плечевой артерии (признак Гилла), на 40 мм рт.ст. и более;
- ▶ пульсация мягкого нёба и язычка (симптом Миллера);
- ▶ пульсация зрачков.

На рис. 7.13 представлена ЭКГ больного с аортальной недостаточностью. Для этого порока в бессимптомный период характерны признаки ГЛЖ. Чаще всего на ЭКГ таких пациентов выявляют поворот электрической оси сердца влево, но это необязательный симптом. Закономерно обнаруживают увеличение зубца *R* в левых грудных отведениях ( $V_5$ ,  $V_6$ ) и зубца *S* — в правых ( $V_1$ ,  $V_2$ ), так что сумма зубцов *R* в  $V_5$ ,  $V_6$  и *S* в  $V_1$ ,  $V_2$  становится больше 35 мм — признаки ГЛЖ.

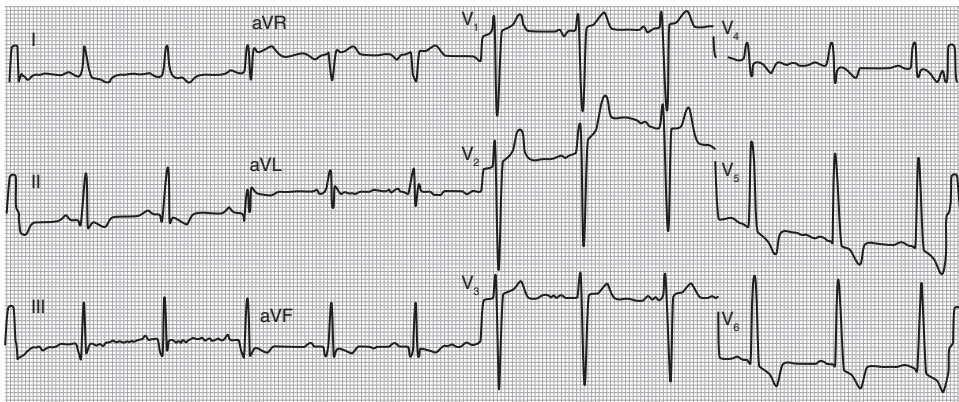


Рис. 7.13. Электрокардиограмма больного с хронической аортальной регургитацией

В дальнейшем, преимущественно в период декомпенсации порока и развития СН, в левых грудных отведениях и в соответствующих стандартных возникает смещение сегмента *ST* вниз, зубец *T* становится отрицательным. Существует несколько теорий по поводу причин изменений конечной части комплекса *QR-ST* на ЭКГ у таких больных, но, скорее всего, это результат относительной ишемии миокарда вследствие его выраженной гипертрофии. При митрализации АР на ЭКГ могут появляться признаки гипертрофии левого предсердия.

### 7.3. ПОРОКИ МИТРАЛЬНОГО (ЛЕВОГО ПРЕДСЕРДНО-ЖЕЛУДОЧКОВОГО) КЛАПАНА

#### Стеноз левого атриовентрикулярного отверстия

Митральный стеноз (МС; стеноз левого АВ-отверстия) — обструкция входа в ЛЖ на уровне митрального клапана в результате структурных изменений аппарата митрального клапана, препятствующая его полному открытию во время диастолического наполнения ЛЖ.

#### Этиология, патофизиология и естественное течение заболевания

Самая частая причина МС — ревматический кардит. Изолированный МС составляет 40% всех ревматических пороков сердца. Ревматический анамнез выявляют у 60% больных с изолированным МС. Частота встречаемости изолированного МС у мужчин и женщин одинаковая. Врожденные аномалии развития МК встречаются редко, главным образом у детей.

Причины МС.

- ▶ Ревматический вальвулит (наиболее часто).
- ▶ Врожденный МС (в том числе синдром Лютамбаше).
- ▶ СКВ.
- ▶ Ревматоидный артрит.
- ▶ АФС.
- ▶ Мукополисахаридозы.
- ▶ Паранеопластический процесс в митральном клапане при карциноиде.

У больных с МС ревматической этиологии происходят утолщение створок клапана, отложение в них кальция, сращение створок по комиссурам, сращение хорд или все процессы вместе. В результате этого митральный клапан приобретает форму воронки, в которой митральное отверстие уменьшается. Сращения створок по комиссурам суживают основное отверстие, сращение хорд усугубляет стеноз. Симметричное сращение створок по комиссурам приводит в конце концов к совсем малому раскрытию створок в диастолу с образованием отверстия характерной овальной формы в виде рыбьего рта или пуговичной петли.

До сих пор нет единого мнения о причине прогрессирования МС. Считается, что оно становится следствием повторных атак ревматической лихорадки, хронического аутоиммунного процесса, вызванного перекрестной реактивностью к белкам стрептококка и ткани клапана. В то же время существует мнение, что тяжесть МС возрастает из-за постоянного травмирования клапанного аппарата митрального клапана быстрым турбулентным потоком крови, выбрасываемым из стенозированного отверстия. По-видимому, имеют место оба механизма, однако, изучая результаты гистологических исследований удаленных в ходе кардиохирургических операций клапанов у пациентов с ревматическими пороками митрального клапана, мы не нашли ни одного заключения о наличии в створках активного ревматического процесса, везде гистолог выявлял в них фиброз.

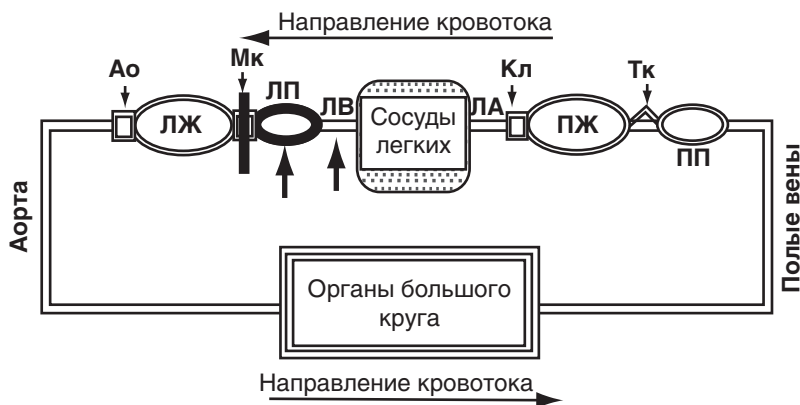
**Определение выраженности МС.** В норме площадь митрального отверстия составляет 4–6 см<sup>2</sup>. Наиболее правильно о выраженности МС судить по площади АВ-отверстия, создающейся в диастолу (табл. 7.3).

**Таблица 7.3.** Степени тяжести митрального стеноза

Степень стеноза	Площадь отверстия, см <sup>2</sup>	Средний градиент, мм рт.ст.
Незначительный стеноз	1,5–2,0	<5
Умеренный стеноз	1,0–1,5	5–10
Выраженный стеноз	<1,0	>10
Критический стеноз	<0,8	>15

Клинические проявления МС наблюдаются при сужении митрального отверстия до 2,5 см<sup>2</sup> и менее. При площади левого АВ-отверстия более 1,5 см<sup>2</sup> проявления МС обычно отсутствуют в покое, но могут возникать при физической нагрузке.

С уменьшением площади митрального отверстия кровь начинает поступать из левого предсердия в ЛЖ в результате повышенного давления в левом предсердии, в то время как давление заполнения ЛЖ остается нормальным. Повышенное давление в левом предсердии необходимо для преодоления суженного АВ-отверстия. Таким образом, создается перепад давления на митральном клапане (рис. 7.14).



**Рис. 7.14.** Схема изменений, возникающих в сердце больного с митральным стенозом. Пояснения в тексте

Этот диастолический трансмитральный градиент — основное проявление МС. При увеличении ЧСС значительно сокращаются диастола и время трансмитрального кровотока. С точки зрения гидравлики при любом заданном размере отверстия трансмитральный градиент пропорционален квадрату скорости кровотока на митральном клапане и зависит от времени диастолического наполнения.

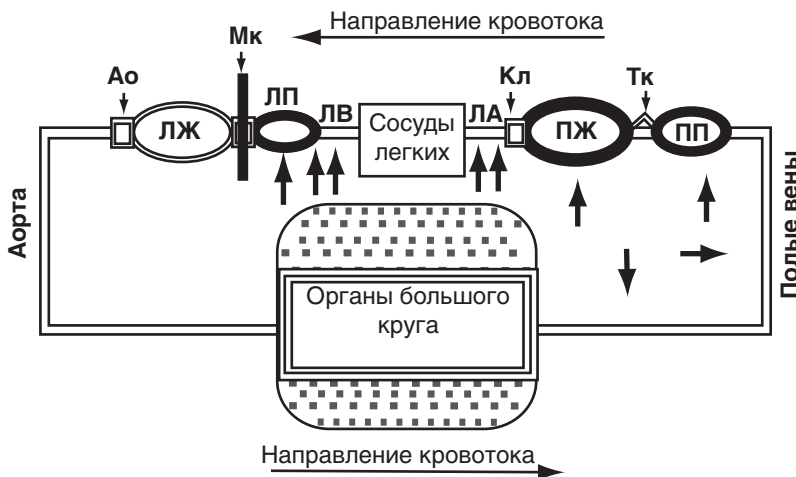
При тахикардии для поддержания ударного объема моментально увеличивается объемная скорость трансмитрального кровотока и, следовательно,

резко увеличивается трансмитральный градиент (перепад) давления, как следствие, повышается давление в левом предсердии. Наполнение ЛЖ у этих пациентов снижено, при тахикардии его наполнение снижается еще больше из-за уменьшения времени наполнения. Этим объясняется то, что первый приступ одышки или эпизод отека легких у больных с МС развивается при приступе ФП или во время физической нагрузки, тахикардии, связанной с беременностью, температурной реакцией и т.д.

С прогрессированием стеноза одышка нарастает в результате увеличения давления в левом предсердии и легочных венах. На клинические проявления МС влияют и другие факторы. С увеличением тяжести стеноза сердечный выброс становится недостаточным (субнормальным) в покое и не увеличивается при нагрузке. Кроме того, выраженность клинических проявлений у больных с МС определяет степень легочной гипертензии.

В других случаях левое предсердие гипертрофируется, но оно довольно долго способно поддерживать повышенное давление и преодолевать стеноз. Затем в нем возникают дистрофические изменения, в какой-то момент снижается его сократимость и оно теряет способность прокачивать кровь через суженное отверстие — возникает левопредсердная недостаточность. Особенно ярко этот процесс проявляется при возникновении у больных с МС ФП. ФП у больных с МС объясняется воспалением, постепенно развивающимся фиброзом стенок левого предсердия и дезорганизацией волокон его миокарда. Сама ФП ведет к дальнейшей атрофии миокарда левого предсердия и его увеличению.

Увеличивается давление в левом предсердии, что приводит к легочной венозной гипертензии. Повышение давления и растяжение легочных вен и капилляров могут приводить к пропотеванию жидкости в ткань легких вследствие того, что легочное венозное давление начинает превышать онкотическое давление плазмы и возникают застойные явления в легких (рис. 7.15).



**Рис. 7.15.** Схема изменений, возникающих в сердце больного с митральным стенозом и стойкой обструкцией легочных капилляров. Пояснения в тексте

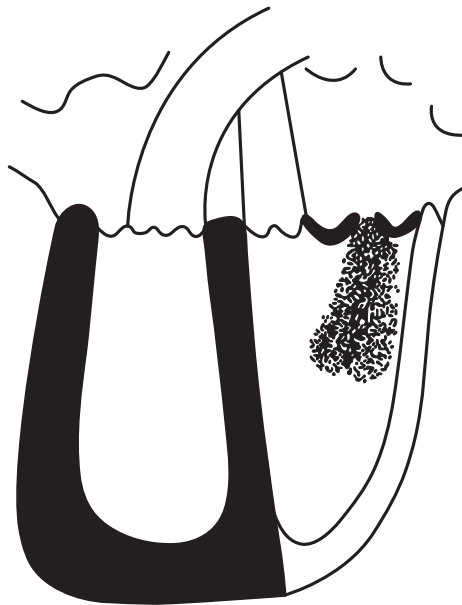
В ответ на это происходят спазм легочных сосудов на уровне прекапилляров, гиперплазия интимы и гипертрофия меди, которые приводят к легочной артериальной (активной) гипертензии. Это так называемый рефлекс Китаева, который служит компенсаторным механизмом, направленным на ограничение притока крови в легкие для предотвращения застоя. Постепенно сужение (обструкция) легочных капилляров становится устойчивым, нарастает легочное артериолярное сопротивление, которое защищает легкие от застоя (создается так называемый второй барьер). У некоторых больных дополнительно развивается обратимая обструкция на уровне легочных вен.

У больных даже с тяжелым МС длительное время клинические проявления заболевания минимальны, что обусловлено:

- ▶ низким сердечным выбросом;
- ▶ нарастающей легочной гипертензией;
- ▶ компенсаторной перестройкой легочной ткани (утолщением альвеолярной базальной мембраны, адаптацией нейрорецепторов, усилением лимфооттока).

Высокая легочная гипертензия приводит к гипертрофии и дилатации правого желудочка сердца и относительной недостаточности трехстворчатого клапана, что также уменьшает приток крови к легким (третий барьер). Все эти механизмы значительно уменьшают одышку у больных с МС, но приводят к массивным периферическим отекам, асцитам (см. рис. 7.15). Таким образом, для изолированного МС характерны (рис. 7.16):

- ▶ увеличенное левое предсердие;
- ▶ уменьшенный ЛЖ вследствие уменьшенного притока в него крови;
- ▶ гипертрофированный и дилатированный правый желудочек.



**Рис. 7.16.** Ремоделирование сердца у больных с митральным стенозом. Пояснения в тексте

Такое естественное течение заболевания у больных с нелеченым МС описано в исследованиях 1950–1960-х гг. МС — непрерывно прогрессирующее пожизненное заболевание, обычно состоящее из незначительных вялотекущих обострений в ранние годы, которые сменяются ускоренным прогрессированием в последующем. В развитых странах латентный период с момента атаки ревматизма до проявлений МС длится от 20 до 40 лет. После появления первых симптомов начинается другой период (почти 10 лет) до развития нетрудоспособности. У нелечившихся больных с МС 10-летняя выживаемость составляет 50–60% и зависит от клинических проявлений стеноза. При минимальных клинических проявлениях или отсутствии симптомов заболевания этот показатель превышает 80%, у больных без прогрессирования симптоматики составляет 60%. Однако после появления симптомов, значительно ограничивающих физическую активность, 10-летняя выживаемость составляет 0–15%. После развития тяжелой легочной гипертензии средняя выживаемость не превышает 3 лет.

Причины смерти нелечившихся больных с МС:

- ▶ прогрессирующая СН — в 60–70% случаев;
- ▶ системные эмболии — 20–30%;
- ▶ ТЭЛА — 10%;
- ▶ инфекционные осложнения — 1–5%.

В развитых странах со снижением заболеваемости ревматической лихорадкой классическое течение МС сменилось более мягким и замедленным. Средний возраст манифестации МС в настоящее время составляет 50–60 лет, более трети больных, которым проводят кардиохирургические процедуры и операции, — старше 65 лет. В некоторых слаборазвитых странах МС прогрессирует быстрее, предположительно за счет более тяжелых ревматических атак или рецидивов ревматического кардита вследствие появления новых штаммов стрептококков. В результате это приводит к тяжелому МС в юношеском и молодом возрасте (в конце подросткового периода и в возрасте 20–29 лет).

### **Диагностика при отсутствии симптомов и в период минимальных клинических проявлений заболевания**

Диагноз МС ставят на основании:

- ▶ анамнеза;
- ▶ данных физического обследования;
- ▶ рентгенографии органов грудной клетки;
- ▶ ЭКГ;
- ▶ ЭхоКГ.

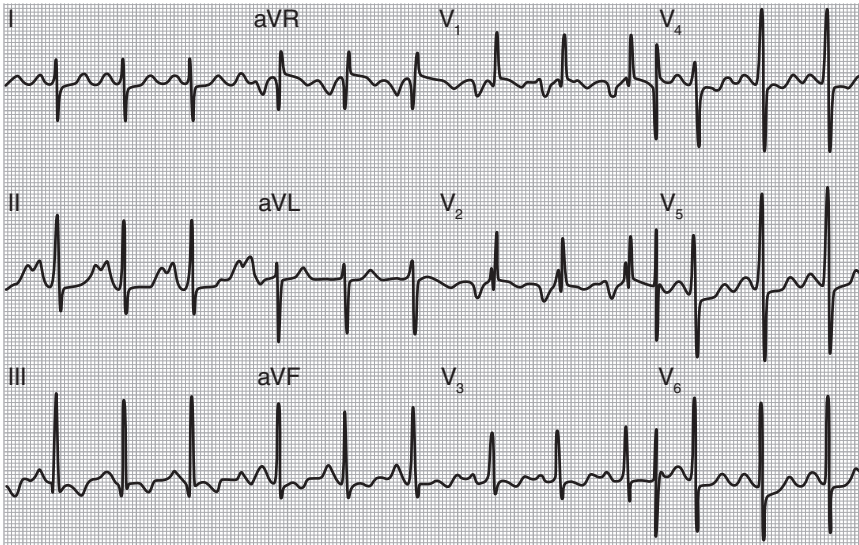
При аускультации определяют следующие признаки.

- ▶ В области верхушки сердца — усиленный (хлопающий) I тон сердца. Он возникает в период болезни, когда створки митрального клапана еще гибкие. Отчасти хлопающий I тон — следствие быстрого сокращения недозаполненного ЛЖ и более быстрого, чем в норме, закрытия створок митрального клапана. Кальцификация аппарата митрального клапана приводит к исчезновению этого феномена.



- ▶ Рост АД в легочной артерии ведет к появлению акцента II тона на легочной артерии, который хорошо выслушивается и в других точках, возникает расщепление II тона за счет более медленной систолы гипертрофированного правого желудочка сердца. С ростом давления в легочной артерии снижается податливость сосудов легкого, в результате чего пульмональный компонент II тона приближается к I тону, расщепление II тона исчезает, и он усиливается над легочной артерией.
- ▶ Другими последствиями высокой легочной гипертонии считают систолический шум недостаточности трехстворчатого клапана, выслушиваемый слева у грудины в четвертом межреберье, и недостаточность клапана легочной артерии, которая проявляется мягким протодиастолическим шумом над легочной артерией (второе межреберье слева у грудины), по продолжительности не более половины диастолы (шум Грэхема Стилла).
- ▶ Высокочастотный тон (шелчок) открытия митрального клапана, который вызывается быстрым натяжением створок митрального клапана в момент их раскрытия из-за быстрого прохождения трансмитрального потока крови. Шелчок открытия митрального клапана возникает после пульмонального компонента II тона, но раньше III тона, не более чем через 0,12 с после начала II тона. Он выслушивается над верхушкой ЛЖ, в четвертом межреберье слева от грудины или между верхушкой и основанием грудины. В доультразвуковую эру на фонокардиограмме измеряли расстояние от II тона до тона открытия митрального клапана, и укорочение этого интервала времени служило надежным критерием тяжести МС.
- ▶ Хлопающий I тон в сочетании с II тоном и тоном открытия митрального клапана создает на верхушке сердца характерную для МС мелодию — «ритм перепела».
- ▶ Основным, характерным для МС аускультативным феноменом считают низкочастотный мезодиастолический шум, лучше всего выслушиваемый на верхушке ЛЖ при положении пациента лежа на левом боку. Поскольку шум низкочастотный, он лучше всего выслушивается стетоскопом. Если этот мезодиастолический шум достаточно громкий, он проводится в подмышечную область и/или к нижней части грудины. Шум отстоит от II тона и, если выслушивается тон открытия митрального клапана, начинается сразу от него. При тяжелом МС шум может быть длинным. При синусовом ритме, кроме того, выслушивается пресистолический шум, возникающий во время систолы левого предсердия, который исчезает при отсутствии способности левого предсердия сокращаться — при появлении ФП. При синусовой тахикардии эти шумы сливаются в мезодиастолический шум с пресистолическим усилением.
- ▶ Иногда мезодиастолический шум МС пропускают из-за смещения сердца. В таком случае перед аускультацией следует найти верхушечный толчок пальпаторно. Нередко при этом определяется диастолическое дрожание передней грудной стенки — «кошачье мурлыканье».

- ▶ При выраженной гипертрофии миокарда правого желудочка сердца он распространяется на верхушку сердца, и ЛЖ уходит назад, из-за чего мезодиастолический шум может не выслушиваться; тогда говорят об «афоничном пороке». Иногда в таких случаях шум МС можно выслушать по заднеподмышечной линии. Вследствие такого поворота сердца при МС на верхушке выслушиваются только пансистолический шум недостаточности трехстворчатого клапана и правожелудочковый III тон, поэтому порок принимают за митральную недостаточность.
- ▶ В настоящее время редко наблюдаются больные с настоящим *facies mitralica* (лицом, на котором выделяется цианотичный румянец, резкий цианоз губ и кончика носа) и сердечным горбом.
- ▶ На ЭКГ больных с МС при синусовом ритме выявляют признаки гипертрофии левого предсердия (так называемый *P-mitrale* — уширенный и с высокой амплитудой второй фазы зубец *P*) и правого желудочка сердца (рис. 7.17).

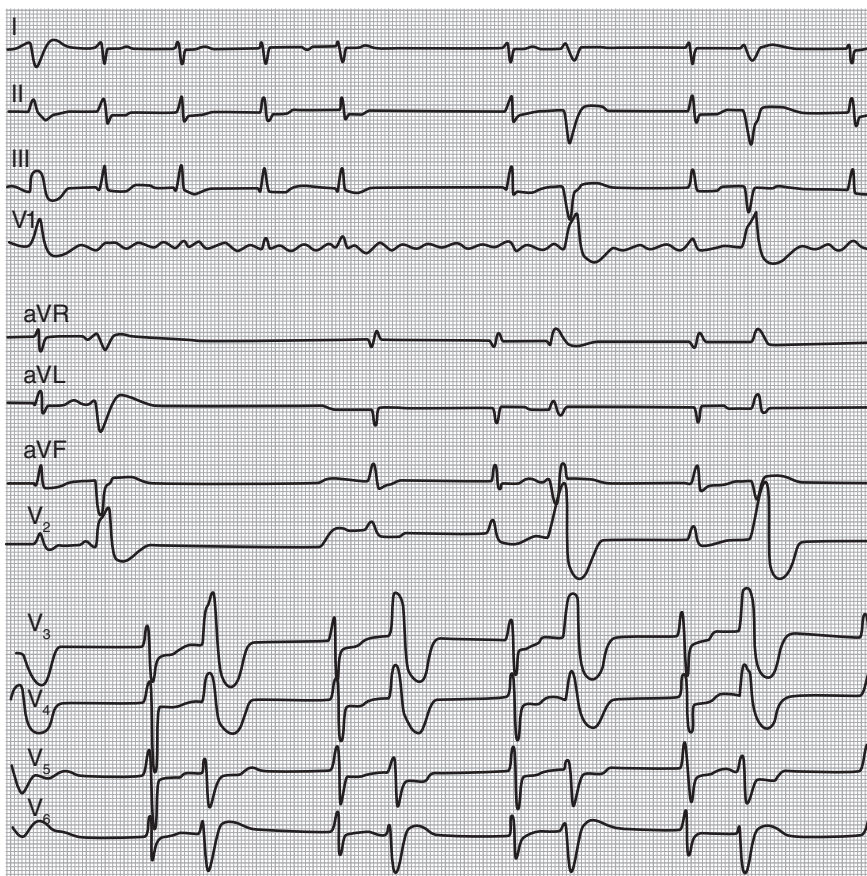


**Рис. 7.17.** Электрокардиограмма больного с изолированным митральным стенозом и синусовым ритмом. Пояснения в тексте

Фибрилляция предсердий (ФП) чаще бывает крупноволновой, хотя бы в одном отведении, признаки гипертрофии миокарда правого желудочка при этом остаются (рис. 7.18).

Больному с симптоматикой МС обязательно нужна ЭхоКГ, поскольку существуют состояния, аускультативная картина которых имитирует МС:

- ▶ миксома;
- ▶ шаровидный тромб левого предсердия;
- ▶ ИЭ митрального клапана с большими вегетациями (в редких случаях) и др.



**Рис. 7.18.** Электрокардиограмма больного с изолированным митральным стенозом и фибрилляцией предсердий. Желудочковая бигеминия на фоне лечения дигоксином. Пояснения в тексте

Начальной симптоматикой МС у одних больных служат повышенная утомляемость, одышка или явный застой в легких, у других — ФП или эмболии. При отсутствии кардиохирургического лечения прогрессирует СН — приступы сердечной астмы. В некоторых случаях во время пароксизма одышки появляется кровохарканье, вызванное разрывом расширенных из-за высокого давления в левом предсердии бронхиальных вен. Нарастает застой в большом круге кровообращения, появляются увеличение печени, асцит, симптомы недостаточности трехстворчатого клапана.

В 1955 г. А.Н. Бакулев и Е.А. Дамир создали классификация МС в соответствии со стадиями его прогрессирования.

- ▶ I — стадия компенсации, жалоб у больных нет, порок выявляют при аускультации, ЭКГ, затем подтверждают с помощью ЭхоКГ.
- ▶ II — одышка только при физической нагрузке.
- ▶ III — признаки выраженного застоя в малом круге кровообращения, начальные признаки застоя в большом круге.

- ▶ IV — ФП, СН с выраженным застоем в большом и малом круге кровообращения.
- ▶ V — «дистрофическая», то же, что III степень нарушения кровообращения по классификации Н.Д. Стражеско и В.Х. Василенко.

## Митральная недостаточность

Митральная недостаточность (недостаточность митрального клапана, МР) — неспособность митрального клапана предотвратить обратный ток крови из ЛЖ в его систолу в левое предсердие. Термин «митральная регургитация» подразумевает именно обратный ток крови из ЛЖ в левое предсердие, т.е. вследствие митральной недостаточности. Тем не менее термины стали практически синонимами.

### Этиология

Аппарат митрального клапана представлен створками, сухожильными хордами, папиллярными мышцами и фиброзным кольцом. Патология любой из этих структур может привести к развитию МР. Выделяют первичную митральную недостаточность, когда напрямую поврежден один или несколько компонентов митрального клапана (например, при дегенеративной этиологии или ИЭ), и вторичную, при которой створки клапанов и хорды имеют нормальное строение, а МР возникает из-за дисбаланса между закрывающими и тянущими силами, приложенными к клапану, вторично к изменениям геометрии ЛЖ [например, при дилатационной или ишемической кардиомиопатии (КМП)].

Наиболее частыми причинами МР служат:

- ▶ ревматическая лихорадка (почти всегда в таких случаях МР сочетается с МС);
- ▶ синдром пролабирования митрального клапана;
- ▶ ИБС;
- ▶ ГКМП и дилатационная кардиомиопатия (ДКМП);
- ▶ ИЭ.

Одной из частых причин хронической МР считают возрастную кальциноз фиброзного кольца митрального клапана. Показано, что применение аноректических препаратов также может стать причиной возникновения МР. Разрыв сухожильных хорд, ИЭ могут быть причиной и острой, и хронической МР. Редкими причинами митральной недостаточности бывают и заболевания соединительной ткани (васкулиты), гиперэозинофильный, карциноидный синдром.

Причины митральной недостаточности

- ▶ Причины хронической митральной недостаточности.
  - Воспалительные процессы: ревматическая лихорадка, СКВ, васкулиты.
  - Врожденные или наследственные заболевания: синдромы Марфана, Элерса—Данло, миксоматозная дегенерация, ВПС с расщеплением митральной створки, парашютный клапан.
  - Кальциноз кольца и/или створок митрального клапана (дегенеративные причины).
  - Вторичная миокардиальная недостаточность, миксома и другие опухоли сердца.

- ИЭ.
- Разрывы сухожильных хорд митрального клапана или дисфункция папиллярных мышц.
- Врожденная патология створок митрального клапана: расщепление, фенестрация.
- Гиперэозинофильный синдром.
- Карциноидный синдром.
- Лучевая терапия при онкологических заболеваниях.
- ▶ Причины острой митральной недостаточности.
  - Разрыв сухожильных хорд митрального клапана (ИЭ, травма, ИБС, на фоне миксоматозной дегенерации).
  - Поражение папиллярных мышц (дисфункция или разрыв при ИМ).
  - Разрыв створок митрального клапана при ИЭ или во время комиссуротомии.
  - Патология фиброзного кольца митрального клапана — абсцесс при ИЭ.
  - Дисфункция искусственного митрального клапана, парапротезная фистула.

### **Острая митральная недостаточность**

#### **Патофизиология**

При остро возникающей выраженной МР на ЛЖ падает острая перегрузка объемом. Острая объемная перегрузка увеличивает преднагрузку на ЛЖ, способствуя некоторому увеличению общего ударного объема ЛЖ. Тем не менее ударный объем и сердечный выброс в аорту уменьшены из-за того, что часть крови уходит в левое предсердие. Неподготовленные левые предсердие и желудочек не могут вместить регургитационный объем, что приводит к легочному застою. В этой стадии заболевания у пациента наблюдаются уменьшенный выброс (в такой момент даже может развиваться кардиогенный шок) и одновременно застой в легких.

Во многих случаях выраженной острой МР гемодинамика так изменена и симптоматика нарастает так бурно, что необходима неотложная кардиохирургическая операция (замена митрального клапана).

#### **Диагностика**

Острая МР почти всегда сопровождается выраженной симптоматикой. Гиперкинеза ЛЖ в таких случаях может не быть, поэтому, как правило, не выявляется усиленная пульсация верхушки сердца. Систолический шум МР выслушивается, но при острой МР он может не занимать всю систолу. Часто выслушиваются III и IV патологические тоны.

### **Хроническая митральная недостаточность**

#### **Патофизиология**

В случае хронической МР имеется время для развития эксцентрической гипертрофии сердца. Новые саркомеры располагаются рядами, увеличивая длину отдельных волокон миокарда. В результате этого увеличивается конечный диастолический объем ЛЖ, что служит компенсаторным механизмом,

поскольку позволяет увеличить общий ударный объем (т.е. объем крови, поступающий в аорту, и ее объем, поступающий в левое предсердие), позволяя поддерживать сердечный выброс.

Увеличение размеров ЛЖ и левого предсердия позволяет демпфировать струю регургитации, длительно сдерживать выход регургитационного потока крови в легочные вены и предотвращать легочный застой.

Эта стадия компенсированной МР может быть полностью бессимптомной даже во время значительной физической нагрузки. Работа ЛЖ в этот период облегчена по сравнению с нормой, поскольку часть крови уходит в левое предсердие — камеру с низким сопротивлением, и только уменьшенный объем крови выбрасывается в аорту против общего периферического сосудистого сопротивления (ОПСС). Именно поэтому при компенсированной МР гиперкинетичен ЛЖ.

Продолжительность стадии компенсации МР различна, но может длиться много лет. Тем не менее длительное повреждение объемной перегрузкой в конце концов может привести к дисфункции ЛЖ. На этой стадии снижается систолическая функция ЛЖ и увеличивается конечный систолический объем. В последующем возможна дилатация ЛЖ и увеличение его давления наполнения. Эти гемодинамические события приводят к последующему уменьшению выброса и легочному застою. Однако фракция изгнания ЛЖ длительно остается на кажущемся нормальном уровне (55–60%), несмотря на явную миокардиальную дисфункцию. Это также следствие частичного сброса крови в камеру с низким сопротивлением, поэтому за нижний предел фракции изгнания ЛЖ при митральной недостаточности принимаются значения 62–65%, а не 55%, как в общей популяции.

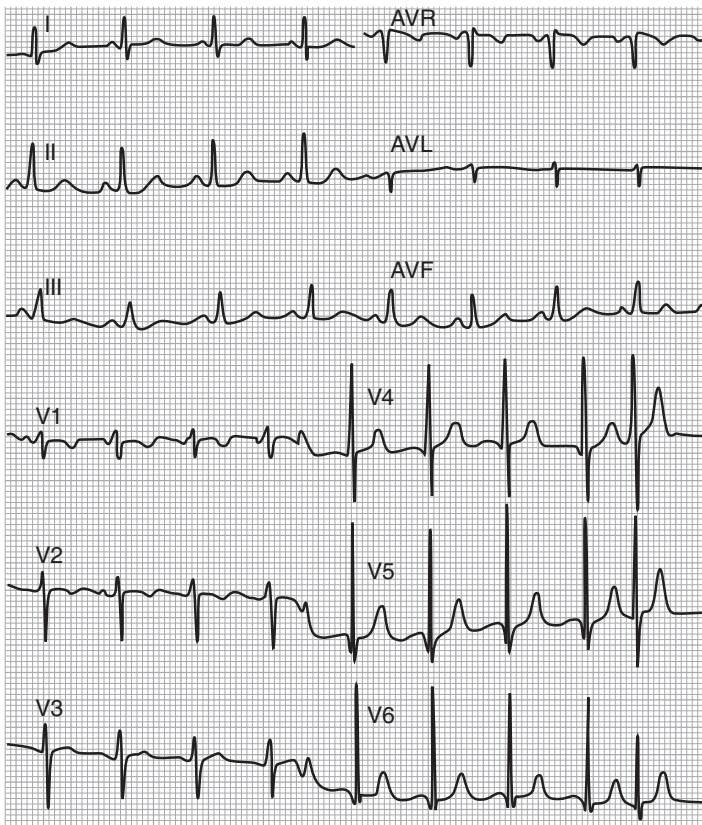
Если проследить течение от начала недиагностированной острой МР с последующим переходом в хроническую, то события развиваются следующим образом.

- ▶ В острую фазу повышение преднагрузки и снижение постнагрузки приводят к увеличению конечно-диастолического объема и уменьшению конечного систолического объема ЛЖ (гиперкинезу), а также к увеличению общего ударного объема, однако, как уже было сказано выше, ударный выброс в аорту может снижаться на 50%. Давление в левом предсердии повышается.
- ▶ С переходом в хроническую фазу в период компенсации наблюдается эксцентрическая гипертрофия со значительным увеличением конечно-диастолического объема ЛЖ. Постнагрузка увеличивается до нормальных величин. Увеличенный конечно-диастолический объем и гиперкинетичный ЛЖ позволяют поддерживать увеличенный общий ударный объем. Фракция изгнания ЛЖ остается повышенной. Давление в левом предсердии приходит в норму.
- ▶ В фазе декомпенсации хронической МР развивается миокардиальная дисфункция, фракция изгнания ЛЖ снижается до 55% и менее, вместе с ней снижаются и общий ударный объем, и объем крови, выбрасываемый ЛЖ в аорту. Вновь повышается давление в левом предсердии, возникает застой крови в легочных венах и легких.

**Диагностика в бессимптомный период**

При выраженной МР в ходе физического обследования выявляется смещение верхушечного толчка ЛЖ влево, что свидетельствует об уже имеющейся дилатации сердца. При значительном увеличении левого предсердия иногда удается выявить двойной верхушечный толчок: первый является результатом сокращения предсердия, второй — ЛЖ. При аускультации I тон сердца обычно ослаблен, II — расщеплен. Часто выслушивается III тон, но в период компенсации он не свидетельствует о СН. На верхушке сердца выслушивается высокочастотный голосистолический (пансистолический) шум, проводящийся в левую подмышечную впадину. Акцент II тона отражает легочную гипертензию.

ЭКГ в бессимптомный период МР может быть не изменена. Во многих случаях выявляют признаки умеренной ГЛЖ, которая не достигает такой выраженности, как при аортальных пороках, и проявляется увеличением зубцов *R* в отведениях  $V_5$ ,  $V_6$  и *S* в  $V_1$ ,  $V_2$  (рис. 7.19). Изменения конечной части комплекса *QR-ST* на ЭКГ пациентов с хронической МР встречаются редко, так как выраженность ГЛЖ у них небольшая. При длительно текущей МР иногда на ЭКГ можно выявить признаки дилатации левого предсердия. С определенного периода у больных с гемодинамически значимой МР возникает стойкая ФП.



**Рис. 7.19.** Электрокардиограмма больного с митральной недостаточностью. Пояснения в тексте

Симптоматический период МР, как правило, начинается с явлений СН или проявлений ФП. Выраженность, тяжесть и гемодинамическую значимость МР можно оценить по длине струи регургитации в левом предсердии:

- ▶ I — приклапанная струя регургитации;
- ▶ II — струя регургитации до 2 см от уровня створок;
- ▶ III — струя регургитации более 2 см;
- ▶ IV — струя регургитации занимает большую часть предсердия.

Эта классификация создана кардиохирургами, которые, войдя в левое предсердие через его ушко, ощущали пальцем уровень струи регургитации. Теперь длину струи МР можно определить с помощью ультразвуковой доплерографии (УЗДГ). Но пальцем можно ощутить только гемодинамически значимую струю, в то время как чувствительность доплеровского исследования высока и оно выявляет любую регургитацию, даже очень тонкую струю. Именно поэтому, кроме определения глубины проникновения струи регургитации в левое предсердие, применяют различные ультразвуковые методики расчета гемодинамической значимости митральной недостаточности.

Тяжесть МР при доплерЭхоКГ оценивают несколькими способами.

- ▶ По интенсивности доплеровского спектра скоростей при исследовании струи в режиме непрерывноволнового доплера:
  - при мягкой регургитации спектр будет почти прозрачный;
  - при средней тяжести — большее количество эритроцитов попадает в регургитационную струю, следовательно, доплеровский спектр будет менее прозрачным;
  - при тяжелой регургитации доплеровский спектр будет полностью, всю систолу, непрозрачен.
- ▶ При тяжелой митральной недостаточности высокоскоростные турбулентные потоки будут выявляться при исследовании в режиме цветового доплера уже над митральными створками в ЛЖ.
- ▶ Если площадь начальной части струи менее 4 см<sup>2</sup>, регургитацию считают мягкой, если этот показатель превышает 8 см<sup>2</sup> — регургитация тяжелая. Промежуточные значения укладываются в показатели МР средней тяжести.
- ▶ Ретроградный поток в легочных венах свидетельствует о тяжелой МР.
- ▶ Выявляются признаки объемной перегрузки ЛЖ.

## **7.4. ПОРОКИ ТРЕХСТВОРЧАТОГО (ТРИКУСПИДАЛЬНОГО) КЛАПАНА**

Ревматические пороки трехстворчатого клапана встречаются, как правило, в составе митрально-трикуспидального, или трехклапанного, порока. Его изолированное поражение чаще всего возникает при ИЭ внутривенных наркоманов, в таком случае развивается острая трикуспидальная недостаточность, или при ВПС — аномалия Эбштейна, при которой чаще всего наблюдают недостаточность трехстворчатого клапана и редко ее сочетание со стенозом правого АВ-отверстия.



## **Стеноз правого атриовентрикулярного отверстия (трикуспидальный стеноз)**

### **Этиология и патофизиология**

Стенозирование правого АВ- (предсердно-желудочкового) отверстия приводит к затруднению тока крови из правого предсердия в правый желудочек. Наиболее часто причиной такого порока бывает ревматическая лихорадка, и в большинстве случаев он встречается в составе митрально-трикуспидального, или трехклапанного, порока. Среди реже встречающихся причин выделяют: врожденный или лекарственно-индуцированный стеноз трикуспидального клапана, болезнь Уиппла, инфекционный эндокардит, массивные новообразования правого предсердия. Чаще всего трикуспидальный стеноз сочетается с недостаточностью трехстворчатого клапана. При стенозе правого АВ-отверстия ревматического происхождения происходят процессы, сходные с таковыми при МС: возникают слипчивые процессы в комиссурах клапана и сухожильных нитях, но кальцификация клапана возникает редко.

Сужение правого АВ-отверстия может также возникать при миксоте правого предсердия, карциноидном синдроме (при котором чаще бывает недостаточность трехстворчатого клапана), эндомиокардиальном фиброзе.

Сужение между правым предсердием и правым желудочком приводит к повышению давления в правом предсердии и появлению перепада (градиента) давления на трехстворчатом клапане, который значительно увеличивается во время вдоха и уменьшается во время выдоха. Для развития застоя в большом круге кровообращения требуется появление относительно небольшого среднего градиента на трехстворчатом клапане — около 5 мм рт.ст., что приводит к подъему давления в правом предсердии. Правое предсердие гипертрофируется, но не может длительно компенсировать стеноз. Если не проводят лечение диуретиками, появляются расширенные вены шеи, асцит и отеки. Сердечный выброс в покое у таких пациентов снижен и не повышается во время физической нагрузки.

### **Диагностика**

Поскольку изолированный трикуспидальный стеноз почти всегда сочетается с митральным и/или аортальным пороком сердца, диагноз обычно ставят в ходе обследования больных с поражением этих клапанов. При митрально-трикуспидальном пороке распознавание стеноза правого АВ-отверстия затруднено сходной аускультативной симптоматикой этих пороков.

Тон открытия трехстворчатого клапана трудно отличить от аналогичного феномена на митральном клапане. Считается, что трикуспидальный тон открытия возникает позже митрального и локализуется ближе к основанию грудины, но это трудноопределяемые различия. Мезодиастолический шум трикуспидального стеноза более высокочастотный, более короткий, выслушивается в четвертом-пятом межреберьях у левого края грудины, но почти всегда его принимают за аускультативный признак МС. Пресистолический шум трикуспидального стеноза имеет форму крещендо-декрещендо и заканчивается перед I тоном.

Заподозрить трикуспидальный стеноз у больного с митральным пороком можно при выявлении значительного изменения выраженности шумов на вдохе и выдохе и отсутствии признаков дилатации правого желудочка сердца при расширенных венах шеи, увеличенной, иногда болезненной и пульсирующей печени, асците.

На ЭКГ больных с многоклапанным пороком сердца и синусовым ритмом, в состав которого входит изолированный трикуспидальный стеноз, во II и  $V_1$  отведениях выявляют высокую амплитуду ( $>0,25$  мВ) первой фазы *P-mitrale* — признак увеличения обоих предсердий. Амплитуда комплекса *QRS* в  $V_1$  не увеличена (отсутствуют признаки увеличения правого желудочка).

**Градации трикуспидального стеноза.** Аналогично таковым для МС не разработаны. Считается, что при выраженном трикуспидальном стенозе показания к кардиохирургическому лечению — площадь отверстия менее  $2 \text{ см}^2$ , средний градиент на трехстворчатом клапане — более 5 мм рт.ст.

## Недостаточность трехстворчатого клапана

Под недостаточностью трехстворчатого клапана (трикуспидальной недостаточностью, ТР) подразумевают его неспособность предотвращать обратный ток крови (регургитацию крови) из правого желудочка в правое предсердие.

### Этиология

Во многих случаях ТР вторичная (относительная), т.е. возникает при неповрежденных створках вследствие других причин, например при дилатации правого желудочка сердца. Однако и такая ТР часто бывает гемодинамически значимой и требует кардиохирургического лечения. В других случаях это первичное поражение трехстворчатого клапана, например при ревматической лихорадке, ИЭ и т.д.

#### Причины ТР

- ▶ Дилатация правого желудочка при различных заболеваниях сердца.
- ▶ Ревматическая лихорадка.
- ▶ ИЭ.
- ▶ Миксоматозная дегенерация клапанов.
- ▶ Фиброз миокарда.
- ▶ Аномалия Эбштейна и другие врожденные дефекты трехстворчатого клапана.
- ▶ Проплапс трехстворчатого клапана.
- ▶ Поражение при карциноиде.
- ▶ Дисфункция папиллярных мышц.
- ▶ Травма.
- ▶ Синдромы Марфана и Элерса—Данло.
- ▶ Ревматоидный артрит.
- ▶ Лучевая терапия при онкологических заболеваниях.

Как и другие виды клапанной недостаточности, ТР может возникать остро или быть хронической.

### **Острая недостаточность трехстворчатого клапана**

Возникает чаще всего при ИЭ трехстворчатого клапана у наркоманов, вводящих наркотики внутривенно. Такие пациенты поступают обычно с симптомами сепсиса или деструктивной пневмонии. Острая ТР в таком случае может ничем не проявляться, систолический шум часто не выслушивается, а поражение трехстворчатого клапана выявляют при ЭхоКГ.

### **Хроническая недостаточность трехстворчатого клапана**

Хроническая ТР при первичном поражении трехстворчатого клапана часто сочетается со стенозом правого АВ-отверстия различной выраженности, в то время как вторичная ТР, как правило, бывает изолированной. Она появляется при подъеме систолического и/или диастолического давления в правом желудочке, вследствие которого полость правого желудочка расширяется, что приводит к дисфункции фиброзного кольца трехстворчатого клапана. Правожелудочковая систолическая гипертония возникает при МС вследствие легочной гипертонии, при стенозе клапана легочной артерии и легочной гипертонии другого генеза.

### **Диагностика и клиническая картина**

Поскольку ТР чаще всего возникает в составе приобретенных пороков других клапанов, диагноз ставят после появления клинических симптомов этих пороков, а при ее вторичном характере — при обследовании по поводу первичного заболевания.

**Клинические проявления** ТР включают пульсацию вен шеи (в некоторых случаях тяжелой ТР можно увидеть пульсацию глазных яблок), увеличенную или пульсирующую печень. Подобная симптоматика возникает при легочной гипертонии, в результате которой снижается сердечный выброс. Недостаточность трехстворчатого клапана, протекающая без легочной гипертонии, переносится достаточно хорошо. Как уже было сказано выше, при возникновении ТР у больных с митральным пороком симптоматика застойных явлений в легких сменяется клинической картиной правожелудочковой недостаточности.

При аускультации можно выслушать правожелудочковый III тон. Он будет отличаться от левожелудочкового увеличением громкости на вдохе. При легочной гипертонии будет выслушиваться акцент II тона над легочной артерией и пансистолический высокочастотный шум в четвертом межреберье парастернально, у основания грудины или субкостифоидально. Если ТР небольшая, шум может быть коротким и не занимать всю систолу. При большой дилатации правого желудочка систолический шум может выслушиваться только на верхушке сердца и ничем не отличаться от шума митральной недостаточности. Для диагностики недостаточности трехстворчатого клапана важно выявление симптома Риверо—Корвалло — усиление шума регургитации на вдохе.

ЭКГ не содержит специфических признаков ТР. В некоторых случаях можно выявить неполную блокаду правой ножки пучка Гиса, признаки перегрузки правого предсердия. Оценку степени и выраженности ТР проводят по тем же принципам, что и митральной недостаточности.

## 7.5. СОЧЕТАННЫЕ И КОМБИНИРОВАННЫЕ ПОРОКИ СЕРДЦА

К сожалению, в эти термины различные авторы вкладывают неодинаковый смысл. Одни авторы под сочетанным пороком понимают поражение одного клапана сердца с наличием как стеноза, так и недостаточности, а под термином «комбинированный» — поражение двух или нескольких клапанов, другие — наоборот. Мы согласны с В.И. Маколкиным (2009), что в практической работе во избежание путаницы достаточно называть в диагнозе сочетанные пороки многоклапанными и расшифровывать поражение каждого клапана. Например: «Ревматическая болезнь сердца, неактивная фаза, митрально-аортальный порок сердца: митральный порок с преобладанием стеноза, стеноз устья аорты и недостаточность аортального клапана».

Поражение одного клапана сердца с развитием стеноза отверстия и клапанной недостаточности приводит к:

- ▶ созданию повышенного давления в камере, преодолевающей суженное отверстие;
- ▶ увеличению объема крови, поступающего в камеру. Возникают изменения в сердце, характерные для каждого порока.

При сочетании МС и недостаточности митрального клапана, как чаще всего бывает при ревматическом поражении митрального клапана, возникают дилатация, гипертрофия левого предсердия и дилатация ЛЖ сердца. Соответственно клиническая картина и аускультативные феномены включают признаки, характерные для обоих пороков.

Однако степень выраженности стеноза левого АВ-отверстия и митральной недостаточности бывает различной, вследствие чего возникают и неодинаковые варианты ремоделирования камер сердца. Именно поэтому указывают преобладание соответствующего порока: «митральный порок сердца с преобладанием стеноза левого АВ-отверстия»; «изолированный митральный стеноз»; «митральный порок сердца с преобладанием недостаточности клапана».

При комбинированном аортальном пороке также выявляют гемодинамические, аускультативные и клинические признаки и его стеноза, и недостаточности. Чаще всего с помощью ЭхоКГ обнаруживают преобладание того или иного порока.

При **митрально-аортальном пороке** особое клиническое значение придают комбинациям:

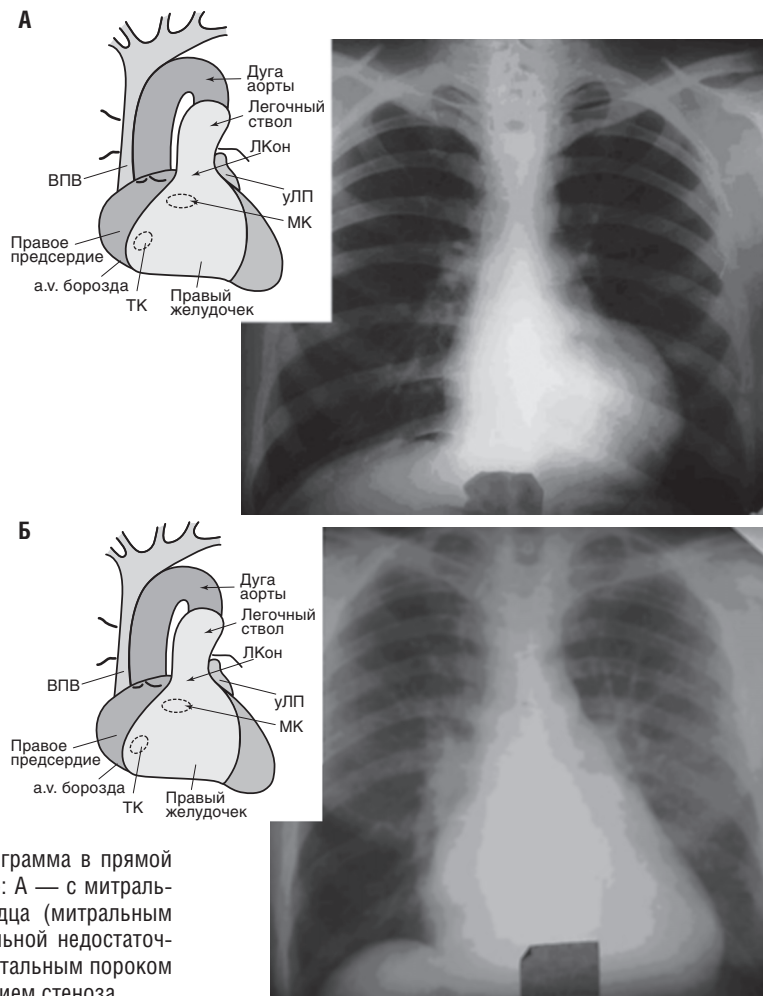
- ▶ МС с АС;
- ▶ МС с аортальной недостаточностью;
- ▶ недостаточности обоих клапанов.

В двух первых случаях МС затрудняет приток крови в ЛЖ и ограничивает развитие гипертрофии и дилатации ЛЖ сердца. Это сочетание до определенного момента благоприятно. При сочетании недостаточности обоих клапанов развивается выраженная дилатация камер сердца. Например, у обследованных нами больных с сочетанием МС и АС конечно-диастолический объем ЛЖ был равен 135 мл, при сочетании МС с недостаточностью аортального клапана — 145 мл, а у пациентов с митральной и аортальной недостаточностью — в 2 раза больше, 276 мл. Естественно, что прогноз у таких больных разный, различен и подход при кардиохирургическом лечении.

Особенности клинической картины **митрально-трикуспидального порока** мы, по сути, описали при обсуждении порока трехстворчатого клапана.

## 7.6. ИНСТРУМЕНТАЛЬНАЯ ДИАГНОСТИКА КЛАПАННЫХ ПОРОКОВ СЕРДЦА

В настоящее время основными в диагностике поражений клапанного аппарата сердца считают ультразвуковые методы исследования. О значении ЭКГ сказано выше. Рентгенологическую диагностику применяют редко, в основном для определения динамики состояния сердца до и после кардиохирургической операции. Почти не применяют исследований сердца в трех проекциях с контрастированием пищевода. В основном используют рентгенограмму в прямой проекции (рис. 7.20).



**Рис. 7.20.** Рентгенограмма в прямой проекции больного: А — с митральным пороком сердца (митральным стенозом и митральной недостаточностью); Б — с аортальным пороком с преобладанием стеноза

После ЭхоКГ для уточнения диагноза у пациента с заболеваниями клапанов сердца используют:

- ▶ МРТ сердца;
- ▶ зондирование полостей сердца и крупных сосудов.

Обычно данных ультразвукового метода бывает достаточно. Зондирование полостей сердца и ангиографию применяют, только если неинвазивные методы неприменимы (например, при значительном ожирении) или при несоответствии данных ЭхоКГ клинической картине. КАГ проводят всем пациентам старше 40 лет перед кардиохирургической операцией на клапанах.

К настоящему времени накоплен значительный опыт применения ЭхоКГ для диагностики ССЗ. К сожалению, часто делают попытки заменить аускультацию больного и другие физические методы его обследования ЭхоКГ, тогда как УЗИ сердца в клинической практике должно быть уточняющей методикой, и его информативность повышается, если перед ЭхоКГ поставлена четкая клиническая задача. В основном для диагностики поражения клапанов применяют два варианта ЭхоКГ:

- ▶ чрезгрудную (трансторакальную);
- ▶ чреспищеводную.

Как ясно из названия методик, первую применяют при исследовании сердца с доступом через переднюю грудную стенку. При чреспищеводной ЭхоКГ датчик расположен в непосредственной близости к базальным отделам сердца — в пищеводе. При трансторакальной ЭхоКГ используют низкочастотные генераторы ультразвука, что увеличивает глубину проникновения сигнала, но снижает разрешающую способность. Нахождение ультразвукового датчика в непосредственной близости от изучаемого биологического объекта позволяет применять высокую частоту, что значительно увеличивает разрешение. Чреспищеводную ЭхоКГ также считают уточняющим методом, ее применение ограничено достаточно строгими показаниями.

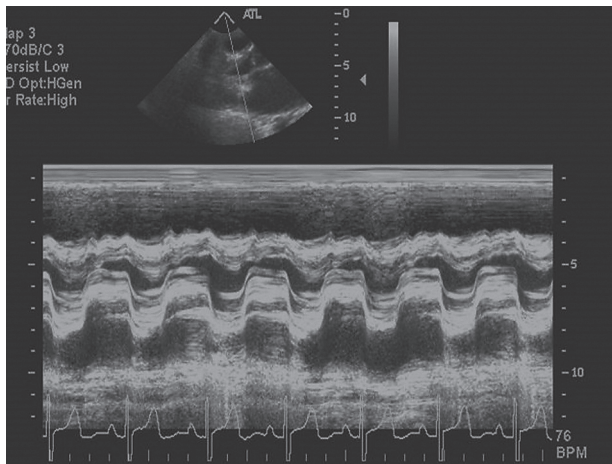
Применение доплер-ЭхоКГ позволяет с достаточной точностью оценить степень стеноза или недостаточности. Связь скорости (пиковой и средней) потока крови через клапан с перепадом (градиентом) давления на нем дало основание для расчета этого градиента по упрощенному уравнению Бернулли:

$$dP = 4V^2,$$

где  $dP$  — перепад давления на клапане;  $V$  — скорость, м/с.

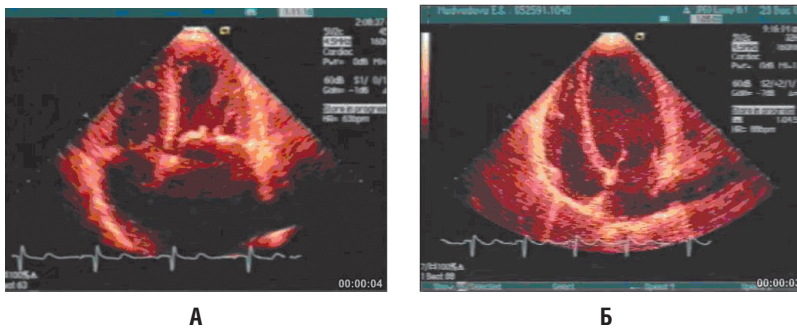
Допплер-ЭхоКГ, особенно цветовой доплеровское сканирование, остается чувствительным и специфичным инструментом для выявления клапанной регургитации.

Диагностику митрального порока сердца традиционно считают наиболее простой задачей для метода ЭхоКГ. Современные устройства для ультразвуковой диагностики болезней сердца позволяют осмотреть митральный клапан, характер движений его створок в В-режиме. Характерным для МС считают выявление спаянности створок по комиссурам, что приводит к конкордантности их движений и хорошо видно при исследовании в М-режиме (рис. 7.21).



**Рис. 7.21.** Эхокардиограмма в М-режиме больного с митральным стенозом. Видно конкордантное движение створок митрального клапана. Пояснения в тексте

При осмотре клапана в В-режиме выявляется куполообразное выбухание передней створки в сторону межжелудочковой перегородки (рис. 7.22).

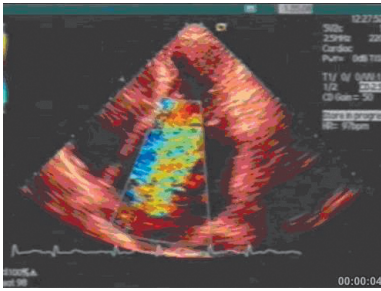


**Рис. 7.22.** Эхокардиограмма в четырехкамерной позиции из апикального доступа больного с митральным пороком сердца, В-режим (А). Видны утолщенные створки митрального клапана и куполообразное выбухание передней створки. Нормальная эхокардиограмма (Б)

В двухмерном режиме определяют степень кальциноза створок митрального клапана. Если выраженность кальциноза при трансторакальном подходе определить не представляется возможным, необходимо провести чреспищеводную ЭхоКГ, поскольку от этого зависит вид оперативного вмешательства.

С помощью УЗДГ в непрерывно-волновом режиме можно определить максимальный и средний градиенты на митральном клапане и рассчитать площадь митрального отверстия по времени полуспада (времени, за которое градиент снижается в 2 раза по сравнению с пиковым) на доплеровском спектре скоростей диастолического трансмитрального потока.

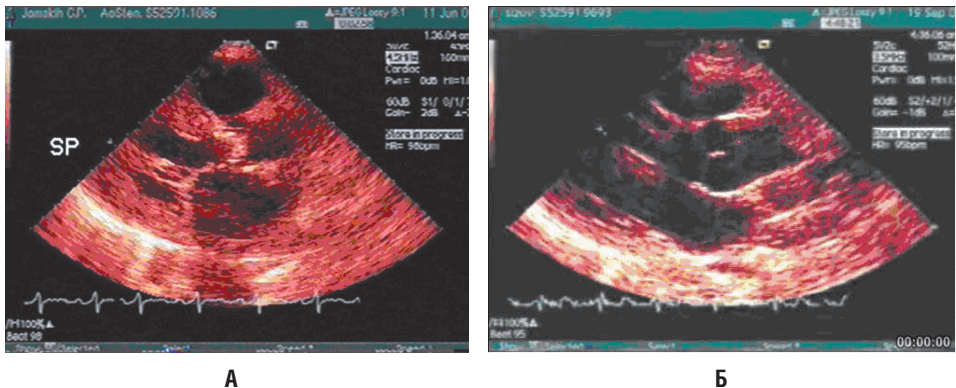
МР также легко выявляется с помощью доплер-ЭхоКГ методик. Глубина струи митральной недостаточности может быть измерена при исследовании в режимах цветовой и импульсно-волновой доплерографии (рис. 7.23).



**Рис. 7.23.** Эхокардиограмма, В-режим. Цветовая доплерография. Четырехкамерная позиция, апикальный доступ. Тяжелая митральная регургитация у больного с разрывом хорд митрального клапана

Оценка выраженности и тяжести недостаточности митрального клапана представлена в разделе, посвященном МР.

При хорошем ультразвуковом доступе при двухмерной ЭхоКГ четко видны створки аортального клапана; этим методом оценивают их число (диагностика двухстворчатого аортального клапана), мобильность и подвижность, толщину и степень кальцификации (рис. 7.24).



**А**

**Б**

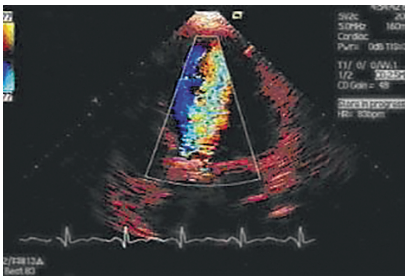
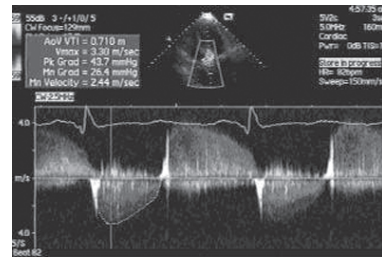
**Рис. 7.24.** Эхокардиограмма в В-режиме, парастернальный доступ, длинная ось левого желудочка сердца (А). Стеноз устья аорты вследствие возрастного кальциноза. Нормальная эхокардиограмма в той же проекции (Б)

Оценку подвижности створок аортального клапана, их толщины, амплитуды и формы движений проводят и в М-режиме. Применение ультразвуковой доплер-ЭхоКГ позволяет с достаточной точностью оценить степень стеноза или недостаточности аортального клапана. Как и на митральном клапане, с помощью УЗДГ в непрерывном режиме рассчитывают перепад давления на аортальном клапане с помощью уравнения Бернулли (рис. 7.25).

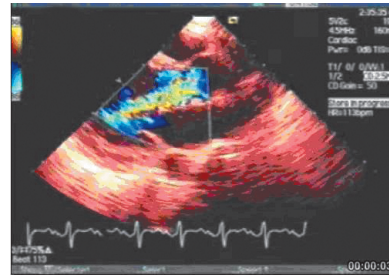
Допплер-ЭхоКГ, особенно цветное доплеровское сканирование, остается чувствительным и специфичным инструментом для выявления АР (рис. 7.26). Способы определения выраженности и тяжести АР описаны нами в разделе, посвященном АР.



**Рис. 7.25.** Расчет перепада давления на аортальном клапане с помощью ультразвуковой доплерографии в непрерывном режиме у больного с аортальным пороком сердца (стенозом устья аорты, недостаточностью аортального клапана)



А



Б

**Рис. 7.26.** Эхокардиограмма больного с инфекционным эндокардитом аортального клапана, тяжелая аортальная регургитация (А). Четырехкамерная позиция, апикальный доступ, В-режим, цветовая доплерография. Эхокардиограмма пациента с аоритом на фоне болезни Бехтерева, тяжелая аортальная регургитация (Б). Парастернальный доступ, длинная ось левого желудочка, В-режим, цветовая доплерография. Струя аортальной регургитации проходит по передней створке митрального клапана

У субъективно бессимптомных пациентов или пациентов с неспецифической симптоматикой полезно проведение нагрузочных тестов (стресс-ЭхоКГ) для стратификации хирургического риска (например, при аортальном стенозе) и определения уровня рекомендуемой физической нагрузки.

## 7.7. ЛЕЧЕНИЕ БОЛЬНЫХ С КЛАПАННЫМИ ПОРОКАМИ СЕРДЦА

Концепция лечения приобретенных и врожденных клапанных пороков сердца исходит из того, что их радикальная коррекция возможна только хирургическими методами. Многолетние исследования естественного течения митрального порока сердца показали, что он приводит к развитию СН, инвалидизации и быстрой смерти больных. Средняя продолжительность жизни больных с АС после появления коронарной симптоматики или приступов синкопальных состояний составляла примерно 3 года, а от начала проявлений застойной недостаточности кровообращения — около 1,5 лет. Хирургическое лечение клапанных пороков сердца — эффективное средство выбора, призванное улучшить состояние больного, а нередко и спасти его от смерти.

К настоящему времени стало ясно, что хирургическая операция на клапанах сердца радикально улучшает качество жизни больных с пороком сердца. Наблюдение за пациентами со стенозом левого предсердно-желудочкового

отверстия после митральной комиссуротомии показало, что их выживаемость составляет:

- ▶ 5-летняя — 91,2%;
- ▶ 10-летняя — 87,7%;
- ▶ 20-летняя — 70,1%.

При этом без операции к 9-му году выживают только 35% больных, нуждавшихся в хирургической коррекции порока. Имплантация искусственного клапана увеличивает продолжительность жизни пациентов с клапанным пороком сердца. После протезирования митрального клапана выживаемость через 9 лет составила 73%, через 18 лет — 65%, в то время как при естественном течении порока уже через 5 лет умерли 52% больных. При протезировании аортального клапана к 9-му году выживают 85% больных, тогда как медикаментозная терапия поддерживает жизнь к этому сроку только у 10%. Дальнейшее совершенствование протезов, внедрение двустворчатых механических и биологических искусственных клапанов еще больше увеличили это различие.

Показания к хирургическому лечению болезней клапанов разработаны отечественными авторами, а также представлены в рекомендациях Американской ассоциации кардиологов (2008) и Европейских рекомендациях (2007, 2012, 2017). Существует два общепринятых типа операций при приобретенных пороках сердца:

- ▶ протезирование клапанов;
- ▶ пластические вмешательства на клапанах и подклапанных структурах (при митральном пороке).

При этом показания определяют по общим клиническим признакам и данным исследования, но для пластических операций необходим более тщательный отбор пациентов.

## **Лечение больных со стенозом устья аорты**

Появление симптомов этого порока может стать признаком жизнеугрожающего состояния. В связи с этим больные с умеренным АС должны знать, что необходимо немедленно информировать врача о появлении у них стенокардии, обмороков и/или признаков СН, что, вероятнее всего, станет показанием к кардиохирургическому лечению. Пациенты с тяжелым АС без клинических проявлений должны избегать тяжелых физических нагрузок. В настоящее время показания к кардиохирургическому лечению этой категории больных в значительной мере пересмотрены. Однако эти ограничения не касаются пациентов с умеренным АС, которые переносят обычные повседневные нагрузки и даже несколько выше. Всем больным с АС в сочетании с АГ необходимо проводить ее адекватную коррекцию. Препаратами выбора считают диуретики и β-адреноблокаторы. Препараты с вазодилатирующим эффектом (ингибиторы АПФ и блокаторы медленных кальциевых каналов) применяют с осторожностью, так как они могут увеличивать градиент давления на аортальном клапане.

Показания к кардиохирургическому лечению при АС можно разделить в зависимости от наличия или отсутствия клинических проявлений.

Оперативное вмешательство показано больным с АС при наличии симптомов (стенокардия, обмороки, СН любой выраженности, так как наличие клинической симптоматики у больных с АС — фактор риска значительного уменьшения продолжительности предстоящей жизни, в том числе ВСС) в следующих ситуациях:

- ▶ при АС с высоким градиентом (площадь клапана  $<1 \text{ см}^2$ , средний градиент  $>40 \text{ мм рт.ст.}$ ), независимо от потока крови и ФВ ЛЖ;
- ▶ при низкотоковом, низкоградиентном АС со сниженной ФВ ЛЖ (площадь клапана  $<1 \text{ см}^2$ , средний градиент  $<40 \text{ мм рт.ст.}$ , ФВ  $<50\%$ , ударный индекс  $<35 \text{ мл/м}^2$ ), при подтверждении истинного тяжелого АС при стресс-ЭхоКГ;
- ▶ при низкотоковом, низкоградиентном АС с сохранной ФВ ЛЖ (площадь клапана  $<1 \text{ см}^2$ , средний градиент  $<40 \text{ мм рт.ст.}$ , ФВ  $>50\%$ , ударный индекс  $<35 \text{ мл/м}^2$ ), при наличии критериев, увеличивающих тяжесть АС (возраст  $>70$  лет, ГЛЖ, выраженная кальцификация клапана).

Оперативное вмешательство показано бессимптомным больным с тяжелым АС:

- ▶ при ФВ ЛЖ  $<50\%$ ;
- ▶ пациентам, у которых симптомы появляются при стресс-тестах;
- ▶ пациентам с предикторами развития симптомов и неблагоприятного прогноза (пожилой возраст, атеросклеротические факторы, кальцификация клапана, прирост среднего градиента  $>20 \text{ мм рт.ст.}$  при нагрузке, выраженная ГЛЖ, легочная гипертензия, повышение натрийуретических пептидов) при низком оперативном риске.

Оперативное вмешательство не показано больным с АС:

- ▶ при наличии симптомов, но с нормальным потоком, низким градиентном АС и с сохранной ФВ ЛЖ;
- ▶ у асимптомных больных без неблагоприятных прогностических факторов.

При АС возможно выполнение баллонной вальвулопластики, хирургического протезирования аортального клапана (ХПАК) или транскатетерной имплантации аортального клапана (ТАВИ), последняя выполняется при невозможности проведения ХПАК, хотя показания к ТАВИ постоянно расширяются. У бессимптомных больных выполняют только ХПАК.

## Лечение больных с аортальной недостаточностью

Больные с незначительной и мягкой АР при нормальной функции ЛЖ и его нормальных или несколько увеличенных размерах и объемах должны наблюдаться у кардиолога. Им выполняют ЭхоКГ 1–2 раза в год, в случае отсутствия симптомов при тяжелой АР и нормальной функции ЛЖ — каждые 6 мес. При нормальной функции ЛЖ при отсутствии его значительной дилатации и любой выраженности АР больные могут принимать участие в физических тренировках на аэробном уровне. При появлении клинической симптоматики или увеличении полости ЛЖ, снижении фракции изгнания ЛЖ такие физические

упражнения прекращают. АГ, которая часто возникает при недостаточности аортального клапана, по-видимому, следует лечить вазодилататорами (ингибиторами АПФ и блокаторами медленных кальциевых каналов), следует избегать применения  $\beta$ -адреноблокаторов, хотя четких рекомендаций по этому поводу нет.

Кардиохирургическое лечение АР показано:

- ▶ больным с острой аортальной недостаточностью любого генеза;
- ▶ больным с тяжелой аортальной недостаточностью и наличием симптомов, независимо от значения ФВ ЛЖ;
- ▶ бессимптомным больным с тяжелой аортальной недостаточностью, ФВ ЛЖ <50% и расширенным ЛЖ с конечным диастолическим размером >70 мм или конечным систолическим размером >50 мм либо более 25 мм/м<sup>2</sup> площади поверхности тела;
- ▶ бессимптомным больным с сохраненной систолической функцией ЛЖ сердца, но с его быстро прогрессирующей дилатацией и/или уменьшением ФВ ЛЖ либо снижением переносимости дозированной физической нагрузки при повторных исследованиях.

При аортальной недостаточности и обсуждении показаний к хирургическому лечению обязательно учитывают диаметр корня и восходящей части аорты. У больных с бессимптомной гемодинамически незначимой аортальной недостаточностью, в том числе у лиц с двустворчатым АК и выраженной дилатацией аорты (диаметр >55 мм или >50 мм при наличии дополнительных факторов риска или коарктации; у больных с синдромом Марфана >50 мм; с синдромом Марфана и дополнительными факторами риска, а также у пациентов с мутациями в генах *TGFBR1* или *TGFBR2* — уже при диаметре аорты >40 мм) рекомендовано кардиохирургическое лечение, в том числе протезирование аортального клапана вместе с реконструкцией корня аорты. К дополнительным факторам риска относятся: семейный анамнез диссекции аорты (или спонтанные расслоения сосудов в анамнезе пациента), тяжелая аортальная или митральная недостаточность, планирование беременности, артериальная гипертония и/или прирост диаметра аорты >3 мм/год (при повторных измерениях с той же методикой визуализации под контролем ЭКГ, выполненных на том же уровне аорты с пошаговым сравнением и подтвержденным другим методом). При диаметре корня аорты >55 мм хирургическое вмешательство рекомендуется независимо от степени АР и строения клапана.

У большинства пациентов с аортальной недостаточностью выполняют протезирование клапана, однако в некоторых случаях может рассматриваться пластика клапана или клапан-сохраняющее хирургическое вмешательство в сочетании с протезированием аорты.

При сочетании АС с аортальной недостаточностью определяющими показателями для направления пациента на кардиохирургическую операцию считают:

- ▶ градиент 50–60 мм рт.ст.;
- ▶ АР II–III степени с явлениями митрализации порока;
- ▶ возрастающую легочную гипертонию;

- ▶ нарушение кровообращения по большому и малому кругу;
- ▶ снижение систолической функции ЛЖ сердца (ФВ ЛЖ <50%).

## Лечение больных с митральным стенозом

Больные с МС в бессимптомный период должны постоянно наблюдаться у врача. При гемодинамически незначимом стенозе левого АВ-отверстия им проводят ЭхоКГ 1 раз в 3–5 лет, при умеренном — каждый год или 1 раз в 2 года, при тяжелом стенозе и появлении новых симптомов — не менее 2 раз в год. Всем пациентам с тяжелым МС при отсутствии симптоматики следует избегать тяжелых физических нагрузок. При возникновении ФП следует попытаться восстановить синусовый ритм, при постоянной форме ФП для замедления ритма показаны дигоксин и  $\beta$ -адреноблокаторы, а также варфарин под контролем международного нормализованного отношения (МНО; целевое значение — между 2 и 3) для профилактики тромбоемболий из ушка левого предсердия.

На кардиохирургическое лечение необходимо направлять больных:

- ▶ с клиническими проявлениями, соответствующими III–IV ФК по NYHA и площадью митрального клапана <1,5 см<sup>2</sup> (умеренный или выраженный стеноз);
- ▶ с клиническими проявлениями, соответствующими III–IV ФК по NYHA и площадью митрального клапана >1,5 см<sup>2</sup>, если симптомы не могут быть объяснены другими причинами и имеется благоприятная анатомия для проведения чрескожной митральной комиссуротомии;
- ▶ без клинических проявлений с площадью митрального отверстия <1,5 см<sup>2</sup> (умеренный или выраженный стеноз), имеющих высокий тромбоэмболический риск (системные тромбозы в анамнезе, спонтанное контрастирование в ЛП, впервые возникшая или пароксизмальная ФП);
- ▶ без клинических проявлений с площадью митрального отверстия <1,5 см<sup>2</sup> (умеренный или выраженный стеноз), имеющих высокий риск гемодинамической декомпенсации (давление в легочной артерии >50 мм рт.ст. в покое, так как наличие высокой легочной гипертензии при стенозе левого АВ-отверстия повышает риск развития органического стеноза легочных артериол, что приведет к ее необратимости и снижению эффекта оперативного вмешательства; необходимость больших экстракардиальных хирургических вмешательств, планирование беременности).

Следует отметить, что хирургическое вмешательство на клапане может быть двух видов — чрескожная митральная комиссуротомия или протезирование клапана, как правило, механическим протезом. Протезирование выполняется в случае противопоказаний для чрескожной митральной комиссуротомии — площадь митрального клапана >1,5 см<sup>2</sup>, тромб левого предсердия, более чем легкая митральная недостаточность, выраженный кальциноз, отсутствие спаенности комиссур, тяжелый сопутствующий порок сердца, требующий хирургического лечения, сопутствующая ИБС, требующая аортокоронарного шунтирования (АКШ).

## Лечение больных с митральной недостаточностью

При возникновении острой МР перед неотложной кардиохирургической операцией необходимо назначить неотложное терапевтическое лечение для предотвращения отека легких (диуретики и нитраты). При хронической МР, стойкой или преходящей ФП назначают варфарин до достижения целевого МНО 2–3. Достоверных сведений о пользе применения ингибиторов АПФ для снижения степени МР нет, и при отсутствии СН они не показаны.

Хирургическое лечение гемодинамически значимой МР показано пациентам:

- ▶ с острой тяжелой митральной недостаточностью;
- ▶ при тяжелой первичной хронической митральной недостаточности с клиническими проявлениями с ФВ >30%;
- ▶ при тяжелой первичной хронической митральной недостаточности без клинических проявлений, но при дисфункции ЛЖ (ФВ ЛЖ <60% и/или конечно-систолического размера ЛЖ >45мм); при сохранной функции ЛЖ (КСР ЛЖ <45 мм и ФВ ЛЖ >60%) и наличии ФП (как результат МР или повышения систолического давления в легочной артерии >50 мм рт.ст); при сохранной функции ЛЖ и наличии факторов риска («молящая створка», выраженная дилатация ЛП >60мл/м<sup>2</sup> ППТ при синусовом ритме, прирост СДЛА >60 мм рт.ст. во время стресс-Эхо КГ).

При тяжелой вторичной митральной недостаточности хирургическое лечение показано пациентам, у которых планируется АКШ и ФВ ЛЖ >30%; с клиническими проявлениями, ФВ ЛЖ <30% и жизнеспособностью миокарда; с клиническими проявлениями и ФВ ЛЖ >30%, несмотря на оптимальную медикаментозную терапию.

Хирургическое лечение при митральной недостаточности включает пластику митрального клапана или протезирование клапана, разрабатывают транскатетерные вмешательства, реконструктивные операции «край в край». Операции по протезированию МК нередко сочетаются с операциями на трикуспидальном клапане.

## Лечение больных с пороком трехстворчатого клапана

Решение о кардиохирургической коррекции пороков трехстворчатого клапана обычно принимают в ходе операций на других клапанах. Основными показаниями в таких случаях считают его стеноз или недостаточность и состояние аппарата трехстворчатого клапана. Следует отметить, что хирургическое лечение должно проводиться рано, чтобы избежать необратимой дисфункции правого желудочка, в связи с чем лечение рекомендуется не только симптомным пациентам, но и бессимптомным с прогрессирующим пороком и снижением функции правого желудочка.

В настоящее время существуют три метода коррекции пороков трехстворчатого клапана:

- ▶ протезирование клапана преимущественно биологическим протезом;
- ▶ кольцевая аннулопластика;
- ▶ протезирование фиброзного кольца.

Предпочтение тому или иному методу отдают на основании комплекса до- и интраоперационных данных. Выбор метода хирургической коррекции порока трехстворчатого клапана определяется сочетанием предоперационных клинических симптомов, данных УЗИ и визуальной интраоперационной оценки клапана хирургом.

### **Лечение при многоклапанном поражении**

Показания к хирургической операции основаны не столько на степени поражения каждого клапана, сколько на клинических симптомах и объективных последствиях, так как взаимодействия различных клапанных пороков могут приводить к их недооценке. Так, оперативное вмешательство может быть рассмотрено для нетяжелых, но множественных поражений, симптомных или ведущих к снижению функции ЛЖ.