

Р. П. Самусев
А. В. Смирнов

УЧЕБНОЕ
ПОСОБИЕ

АТЛАС ПО ЦИТОЛОГИИ, ГИСТОЛОГИИ И ЭМБРИОЛОГИИ

Под редакцией профессора Р. П. Самусева

3-е издание



Москва
ИЗДАТЕЛЬСКАЯ ГРУППА
«ГЭОТАР-Медиа»
2020



ИЗДАТЕЛЬСТВО
«Мир и Образование»

СОДЕРЖАНИЕ

<i>Предисловие</i>	3
1. Цитология	4
Общая гистология	42
2. Эпителиальные ткани	42
3. Соединительные ткани	56
4. Мышечные ткани	110
5. Нервная ткань	122
Частная гистология	136
6. Нервная система	136
7. Сердечно-сосудистая система	150
8. Лимфоидная система (органы кроветворения и иммунной защиты)	170
9. Эндокринная система	184
10. Пищеварительная система	200
11. Дыхательная система	248
12. Мочевые органы	260
13. Половые системы	268
14. Органы чувств	290
15. Общий покров	328
16. Эмбриология	346
<i>Список литературы</i>	398

1. Цитология

1.1. Формы клеток

а — яйцеклетка. Окраска азаном. $\times 350$; **б** — нейрон. Окраска по методу Гольджи. $\times 1200$; **в** — гладкие мышечные клетки. Окраска гематоксилином и эозином. $\times 450$; **г** — эпителиоциты почки. Окраска азаном. $\times 480$.

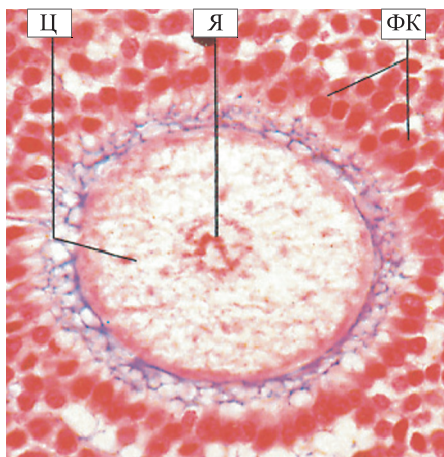
Клетки в организме человека и животных имеют самые разнообразные форму и размеры в связи со специфической функцией, выполняемой ими. Например, яйцеклетка млекопитающих и человека (**а**) имеет круглую форму и большие размеры по сравнению с соматическими клетками. В световом микроскопе четко определяется **ядро (Я)** с хорошо выраженным ядрышком. **Цитоплазма (Ц)** содержит небольшое количество желтка по сравнению с яйцеклетками, богатыми желтком; клеточные органеллы развиты слабо. Яйцеклетка окружена несколькими слоями **фолликулярных клеток (ФК)** кубической формы, причем размеры фолликулярных клеток во много раз меньше, чем размеры яйцеклетки.

На следующей микрофотограмме (**б**) изображен нейрон — клетка Пуркинье коры мозжечка. **Тело клетки (ТК)** грушевидной формы, крупных размеров, от которого отходит множество отростков — **дендритов (Д)**, образующих с другими клетками многочисленные соединения. В центре клетки находится крупное ядро с ядрышком. Кроме того, от тела клетки отходит один длинный отросток — аксон, или нейрит. Подобную форму нейрона принято называть отростчатой.

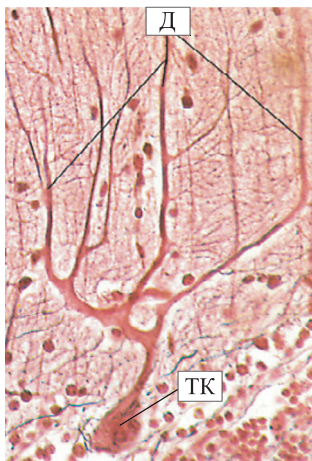На микрофотограмме (**в**) показаны удлинённые мышечные клетки — **миоциты (М)** стенки тонкой кишки. Форму таких клеток характеризуют как веретеновидную с широкой центральной частью и узкими заостренными концами. **Ядра (Я)** клеток продолговатые, расположены обычно в центре миоцитов и содержат ядрышки, а также глыбки гетерохроматина. **Цитоплазма (Ц)** равномерно окрашена. Между гладкомышечными клетками располагаются прослойки рыхлой неоформленной соединительной ткани.

Проксимальные и тонкие отделы канальцев нефронов почки (**г**) имеют эпителиальные клетки кубической (верхняя часть микрофотограммы) и плоской (нижняя часть микрофотограммы) формы, располагающиеся на базальной мембране. Их **ядра (Я)** округлые, располагаются примерно на одном уровне в базальной части клеток. Форма и расположение ядер обусловлены формой клеток: в плоских клетках ядра уплощенной формы, в кубических — овальные или круглые. Характерной морфологической особенностью эпителиоцитов проксимального отдела нефрона является наличие на их апикальной поверхности **микроворсинок (Мв)**, которые под большим увеличением светового микроскопа выглядят как ворсинки-щеточки и называются щеточной каемкой. Цитоплазма клеток оксифильная, содержит большое количество митохондрий, сконцентрированных в базальной части клетки и образующих АТФ, необходимую для процессов реабсорбции.

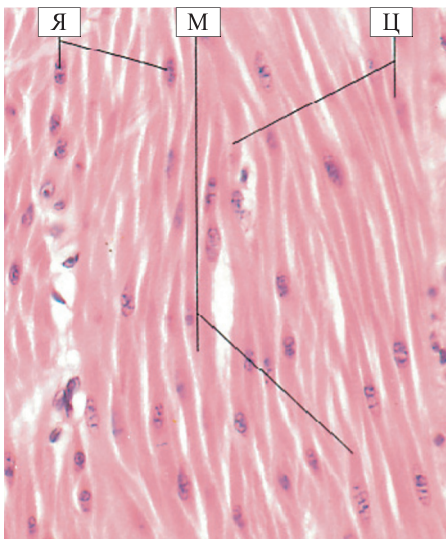
а



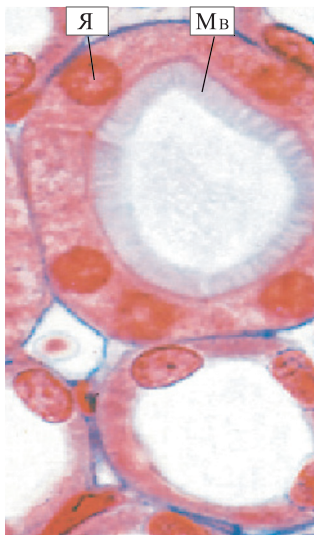б



в



г



1.1

1.2. Строение типичной клетки

Гипофиз крысы. Электронная микрофотограмма. $\times 9000$.

На примере эндокринной клетки показаны основные структурные элементы клетки. Все клетки ограничены оболочкой — **плазматической мембраной (ПМ)**, или плазмолеммой, которая поддерживает динамическое равновесие и обмен между внутренним содержимым клетки и меняющейся окружающей средой. В центре клетки находится крупное **ядро (Я)**, окруженное **нуклеолеммой (НЛ)**. В ядре хорошо выражено **ядрышко (Яд)**, а также четко видны скопления периферического хроматина — **хроматина, ассоциированного с внутренней поверхностью нуклеолеммы (Х)**. **Цитоплазма (ЦП)** содержит различные органеллы, многие из которых также ограничены мембранами. Данная клетка имеет хорошо развитую **гранулярную эндоплазматическую сеть (ГЭС)**, которая состоит из мембранных трубочек, мешочков и уплощенных цистерн, несущих на своих поверхностях фиксированные рибосомы, а также отдельные цистерны **агранулярной эндоплазматической сети (АЭС)**.

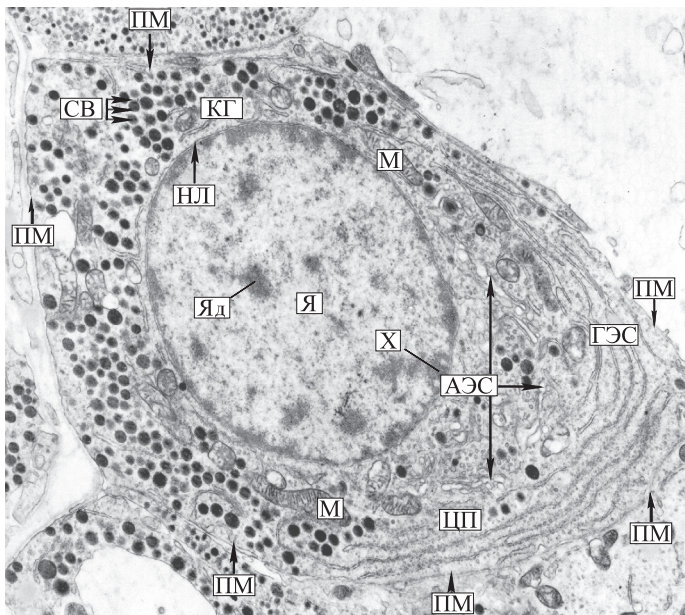
Комплексе Гольджи (КГ) располагается преимущественно в околоядерной зоне и представляет собой объединение мембранных пузырьков, трубочек и уплощенных цистерн больших размеров. В свободных участках цитоплазмы — небольшое количество крупных удлинённых органелл — **митохондрий (М)**, имеющих гладкую наружную мембрану. Их внутренняя мембрана образует многочисленные складки, или кристы.

В цитоплазме видны продукты деятельности клетки — **секреторные включения (СВ)**, ограниченные мембранами. Таким образом, клетка разделена на большое количество ограниченных мембранами отделов, каждый из которых имеет свою собственную биохимическую среду.

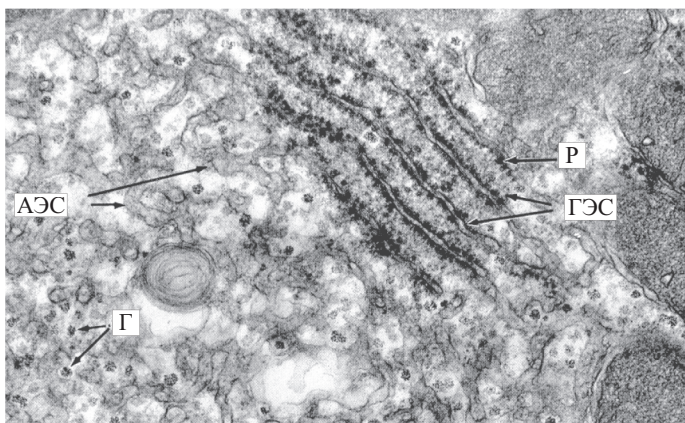
1.3. Эндоплазматическая сеть

Участок гепатоцита печеночной балки. Электронная микрофотограмма. $\times 10\ 000$.

Эндоплазматическая сеть представляет собой систему вакуолей и трубчатых образований, ограниченных мембранами. Выделяют 2 типа эндоплазматической сети: гранулярную (шероховатую) и агранулярную (гладкую). Оба типа имеются практически во всех клетках, но их соотношение различно. В клетках, синтезирующих белок, преобладает **гранулярная эндоплазматическая сеть (ГЭС)**. Группы **рибосом (Р)** прикреплены к внешним поверхностям мембранных канальцев и могут образовывать полисомы, или полирибосомы, связывающие аминокислоты для синтеза белка. **Агранулярная (гладкая) эндоплазматическая сеть (АЭС)** участвует в метаболизме углеводов, а также в синтезе жирных кислот, липидов, в изоляции и накоплении синтезируемых продуктов. Гранулярная эндоплазматическая сеть часто организована в регулярно расположенные уплощенные цистерны, в то время как агранулярная эндоплазматическая сеть представляет собой неупорядоченные тубулярные системы. В паренхиматозных клетках включения **гликогена (Г)** часто ассоциированы с участками агранулярной эндоплазматической сети.



1.2



1.3

1.4. Комплекс Гольджи

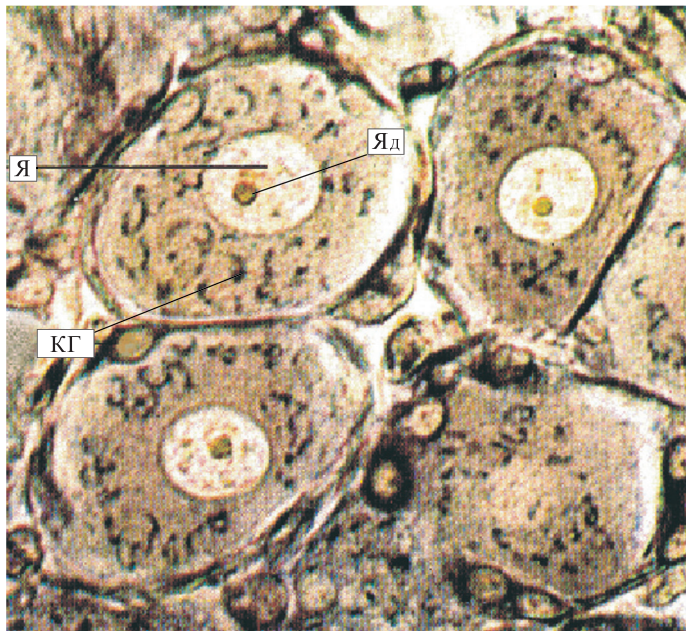
Нервная клетка спинномозгового узла. Окраска по методу Калачева—Насонова. $\times 300$.

При обычной гистологической окраске комплекс Гольджи не окрашивается. Однако при использовании специальных методов, например импрегнации осмиевой кислотой, его можно выявить. В этом случае под световым микроскопом в цитоплазме нейрона хорошо видны крупное бледное **ядро (Я)** с **ядрышком (Яд)** и темные извитые нити **комплекса Гольджи (КГ)**, окружающие ядро в виде клубка или корзиночки, а иногда разбросанные по всей цитоплазме (перикариону). Иными словами, структуры комплекса Гольджи диффузно расположены в цитоплазме нейрона. Однако в клетках других тканей, например в эпителиях с четко выраженной полярностью, комплекс Гольджи обнаруживается в определенном участке цитоплазмы, между ядром и апикальным полюсом клетки. Подобная разница в локализации одной органеллы в клетках различных тканей связана с функциональными особенностями комплекса Гольджи, отвечающего за упаковку и концентрацию белков в секреторные гранулы, образование лизосом, синтез полисахаридов и гликопротеинов (гликокаликса, слизи). В комплексе Гольджи происходит процессинг молекул: включение углеводных компонентов в гликопротеины, что играет важную роль в образовании клеточных мембран.

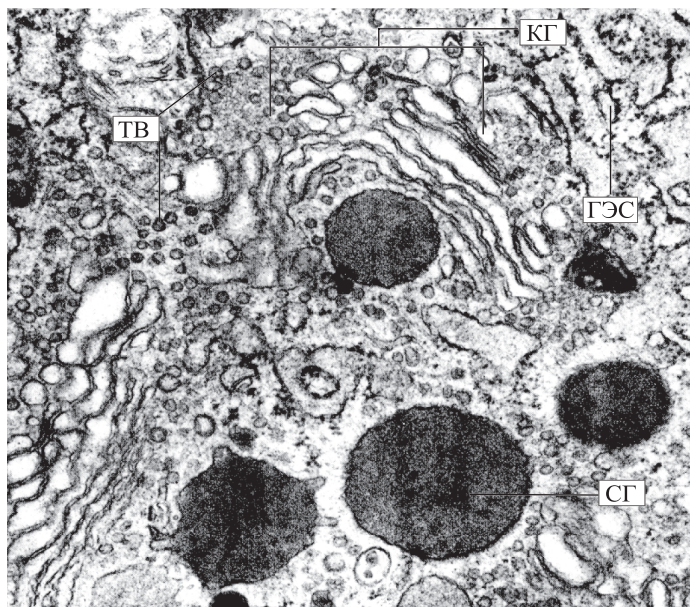
1.5. Комплекс Гольджи

Клетка железы двенадцатиперстной кишки. Электронная микрофотограмма. $\times 37\,500$.

Под электронным микроскопом **комплекс Гольджи (КГ)** виден как скопление уплощенных цистерн, трубочек, вакуолей и **транспортных везикул (ТВ)**. Обычно он полярзован. Со стороны выпуклой цисповерхности в комплекс Гольджи поступают вещества в составе везикул, со стороны вогнутой трансповерхности вещества, ограниченные мембраной, его покидают. Цисповерхность, как правило, обращена к ядру, а трансповерхность — к плазмолемме. В комплексе Гольджи синтезируются гликолипиды, представленные на микрофотограмме в виде **секреторных гранул (СГ)**. Он также участвует в восстановлении различных мембран клетки. Синтезируемый в **гранулярной эндоплазматической сети (ГЭС)** белок транспортируется к зоне мембран комплекса Гольджи, где конденсируется, образуя белковые гранулы. После этого белковые секреторные гранулы отпочковываются и начинают передвигаться к поверхности клетки. Затем мембрана секреторного пузырька (гранулы) сливается с плазмолеммой, а содержимое путем экзоцитоза оказывается за пределами клетки.



1.4



1.5

1.6. Митохондрии

а — участок цитоплазмы кардиомиоцита. $\times 28\ 000$; **б** — участок железистой клетки слезной железы. $\times 8000$. Электронные микрофотограммы.

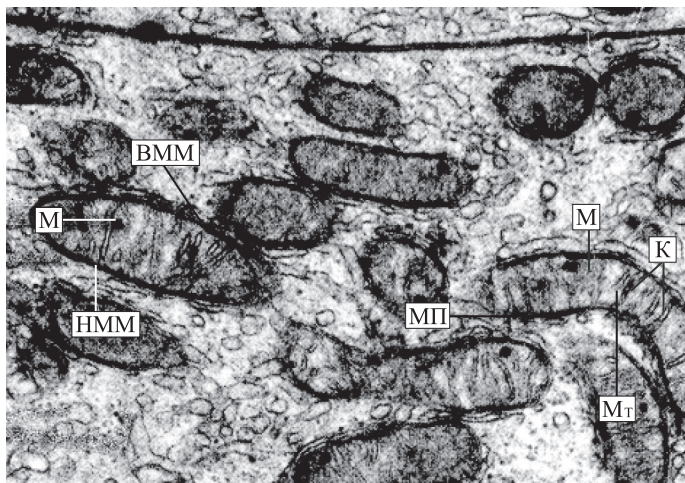
В цитоплазме сердечной мышечной клетки имеются миофибриллы, чередующиеся с типичными, параллельно расположенными округлыми или удлинёнными (а) митохондриями. Секреторная клетка слезной железы (б) снабжена уплощенными или искривленными **митохондриями (М)**. В каждой из них четко различимы гладкая **наружная митохондриальная мембрана (НММ)** и **внутренняя митохондриальная мембрана (ВММ)**, которая образует **кристы (К)**. Кристы могут быть в форме пластин (ламинарные митохондрии, представленные на данной микрофотограмме) или в виде трубочек (тубулярные митохондрии). Между внутренней и наружной мембранами находится **межмембранное пространство (МП)**. **Матрикс (Мт)**, или внутримитохондриальное пространство, имеет тонкозернистое строение. В матриксе синтезируется АТФ, необходимая для процессов фосфорилирования. Главной функцией митохондрий является обеспечение энергетического обмена, поэтому внутри клетки эти органеллы располагаются именно там, где энергия активно используется. Митохондрии выполняют также функцию синтеза белка благодаря наличию собственных рибосом, участвуют в водно-солевом, а в некоторых случаях в липидном обмене. Они способны делиться и содержат собственную кольцевидную ДНК, сходную по строению с ДНК прокариот, однако большая часть митохондриальных белков, необходимых для считывания информации с митохондриальной ДНК, закодирована в ДНК ядра клетки.

1.7. Лизосомы

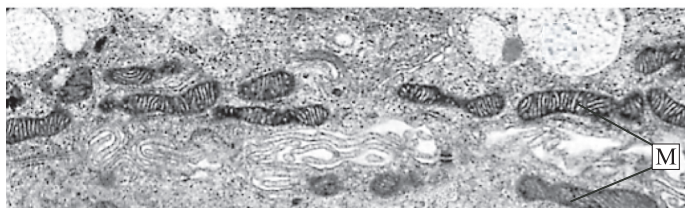
Участок печеночной клетки. Электронная микрофотограмма. $\times 27\ 000$.

Видны **первичные (ПЛ)** и **вторичные (ВЛ) лизосомы**. Лизосомы круглые или овальные, их размеры и количество в различных клетках варьируют. Лизосомы окружены мембранами и содержат гидролитические ферменты (протеазы, нуклеазы, фосфатазы и т.д.). Они участвуют в процессах внутриклеточного переваривания веществ. Большое количество лизосом можно обнаружить в остеокластах, макрофагах, лейкоцитах. Ферменты лизосом способны к перевариванию компонентов цитоплазмы и цитомембран с образованием третичных лизосом: **мульти-везикулярных (МТ)** и **резидуальных (РТ) тел**. Местом образования первичных лизосом является **аппарат Гольджи (АГ)**, участок которого виден в верхней части электронограммы. **Я** — **ядро клетки**.

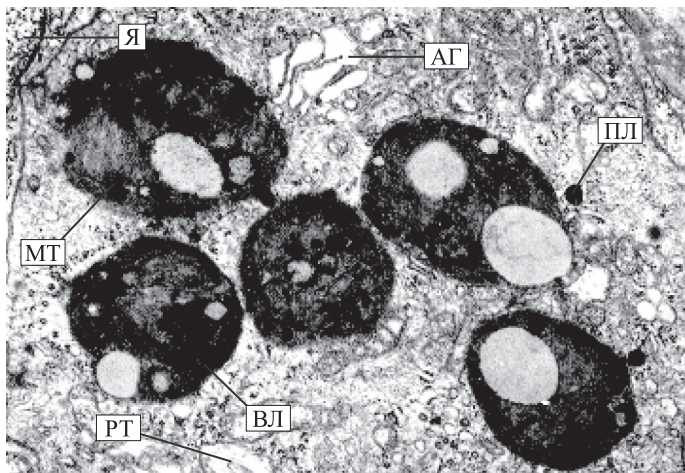
а



б



1.6



1.7

1.8. Ядро

Часть ацинарной клетки поджелудочной железы. Электронная микрофотограмма. $\times 22\ 000$.

Ядро является ограниченной мембраной частью эукариотической клетки, содержащей геном (генетическую информацию), а также центром организации клетки, регулирующим все ее функции. В ядре происходит транскрипция — образование на основе структуры ДНК молекул информационной РНК, и уже на ее основе синтезируются молекулы клеточных белков. Форма ядра тесно связана с конфигурацией клетки и часто отражает ее функциональное состояние. В кубических клетках ядро обычно сферическое, в призматических — эллипсоидное, в мышечных — удлинённое, в плоских эпителиальных клетках — уплощенное, в гранулоцитах крови ядро разделено на сегменты, а у палочкоядерных лейкоцитов — подковообразное.

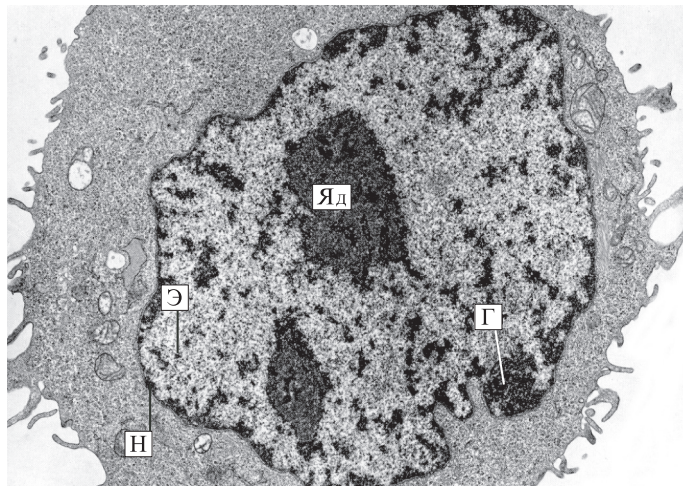
Основными компонентами ядра являются **хроматин**, **ядрышко (Яд)**, **нуклеоплазма** и **нуклеолема (Н)** с ядерными порами. В интерфазном ядре хроматин неравномерно распределен в нуклеоплазме. Темный при окраске материал (сильно конденсированный хроматин) называют гетерохроматином. **Гетерохроматин (Г)** окрашивается основными красителями, например гематоксилином. Обнаруживаемый при электронной микроскопии нежный хроматин (деконденсированный) называют эухроматином. **Эухроматин (Э)** является активным хроматином, поэтому он постоянно присутствует в клетках с интенсивным обменом веществ, например в нейронах или гепатоцитах. Эухроматин не обнаруживается с помощью светового микроскопа. Он находится в светлых участках ядра между гранулами гетерохроматина. Гетерохроматин часто встречается в метаболически неактивных клетках: например, в сперматозоидах, малых лимфоцитах, фиброцитах подкожной основы.

1.9. Ядро

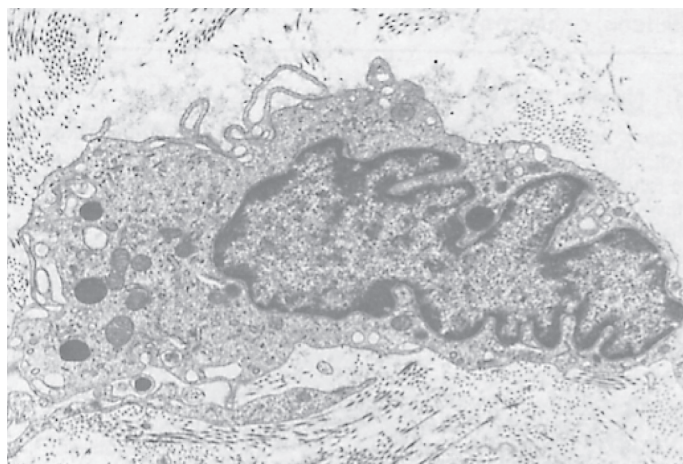
Фиброцит рыхлой соединительной ткани кожи. Электронная микрофотограмма. $\times 13\ 000$.

Ядро имеет удлиненную форму с выраженными глубокими инвагинациями, а глыбки гетерохроматина повышенной плотности прилегают к внутренней ядерной мембране. Ядрышко отсутствует. По всему периметру ядра отмечаются перинуклеарные везикулы. В цитоплазме клетки находятся митохондрии, осmioфильные секреторные гранулы, везикулы, свободные рибосомы, а также цистерны гранулярной эндоплазматической сети. Поверхность клетки неровная, с множественными protrusion (выростами) и околочелюстными экзо- и эндоцитозными везикулами. Вокруг клетки в межклеточном веществе имеются коллагеновые волокна.

1.8



1.9



1.10. Ядерная оболочка

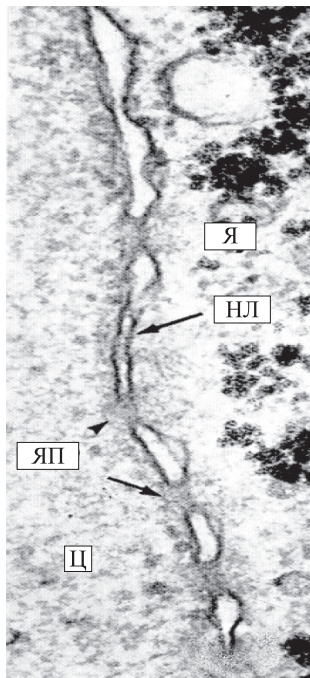
Часть энтероцита тощей кишки человека. Электронные микрофотограммы. **а** — поперечный разрез. $\times 50\,000$; **б** — криофактурный срез. $\times 22\,000$; **в** — тангенциальный срез. $\times 160\,000$.

Ядро (Я) окружено **нуклеолеммой (НЛ)**, или ядерной оболочкой, которая ограничивает содержимое ядра от цитоплазмы, а также служит барьером, защищающим генетический материал. В состав ядерной оболочки входят внутренняя и наружная мембраны, разделенные перинуклеарным пространством, а также ядерные поры, или поровые комплексы.

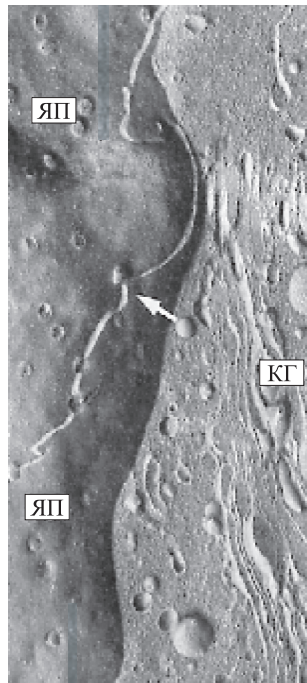
Наружная мембрана нуклеолеммы морфофункционально связана с эндоплазматической сетью и имеет на своей поверхности рибосомы. Внутренняя мембрана нуклеолеммы связана с плотной пластинкой, представляющей собой густую сеть белковых фибрилл кариоплазмы. Плотная пластинка и фибриллярная система кариоплазмы выполняют опорную функцию, обеспечивая упорядоченное расположение хромосом в интерфазном ядре, а также оказывают влияние на процессы трансляции и транскрипции. На поперечном сечении нуклеолеммы (а) видны **ядерные поры (ЯП)**, которые представляют собой отверстия, через которые происходит контакт между **цитоплазмой (Ц)** и нуклеоплазмой.

На криофактурном срезе (б) стрелкой показана биламинарная ядерная оболочка, прерываемая **ядерными порами (ЯП)**, которые также хорошо видны на поверхности ядра. В цитоплазме определяются уплощенные цистерны и трубочки **комплекса Гольджи (КГ)** и несколько везикул различного размера.

На тангенциальном срезе (в) поровый комплекс (указан стрелкой) представлен отверстием в ядерной оболочке, ограниченным кольцом белковых глобул, связанных с центральной глобулой системой фибрилл. На данной микрофотограмме белковые глобулы имеют вид электронно-плотных гранул. Количество ядерных пор указывает на интенсивность обмена макромолекулами между ядром и цитоплазмой.

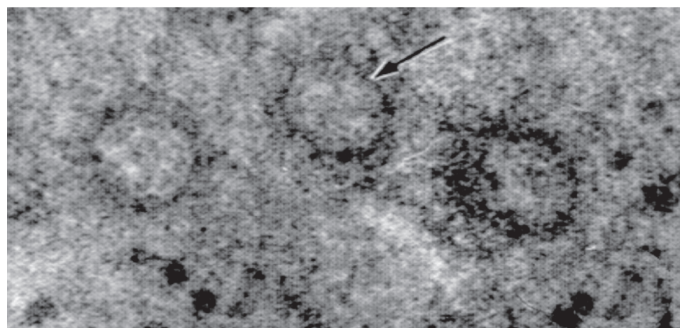


а



б

в



1.10

1.11. Ядрышко

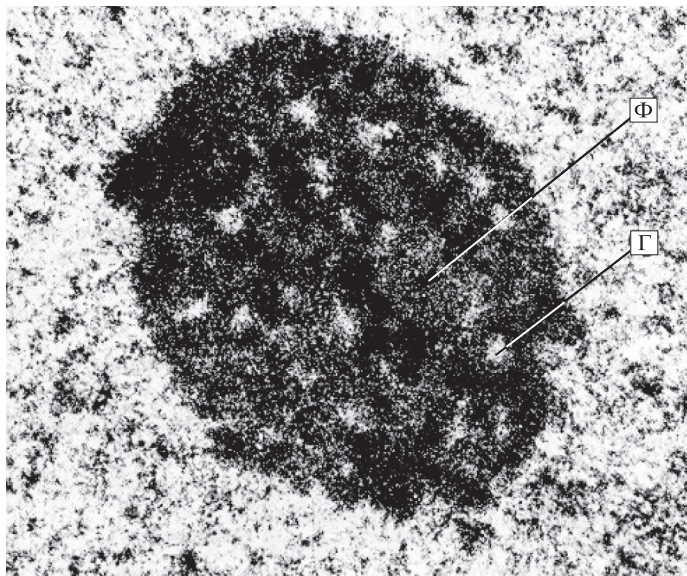
Часть ядра фибробласта соединительной ткани. Электронная микрофотограмма. $\times 57\ 000$.

В ядрах клеток животного организма в зависимости от их функциональной активности может находиться одно или несколько ядрышек. В некоторых клетках одно ядрышко достигает больших размеров. Различная плотность в ядрышке может наблюдаться благодаря большему или меньшему содержанию нитей РНК. В соответствии с этим в ядрышке можно выделить **фибриллярные (Ф)** и **гранулярные (Г)** компоненты, состоящие из рибонуклеопротеидов. Первый компонент организован как наитончайшие нити, упакованные очень плотно, а второй — как гранулы. Фибриллярный компонент является наиболее электронно-плотным материалом не только в ядрышке, но, как считают некоторые исследователи, во всей клетке при изучении с помощью трансмиссионной электронной микроскопии. Сеть, сформированная фибриллярными и гранулярными компонентами, называется нуклеолоном, или ядрышковой нитью. Ядрышко обычно ассоциировано с частью хроматина. В ядрышке происходит сложный процесс синтеза рибосомальной РНК, ее созревание и формирование комплекса с белками. При большом увеличении электронного микроскопа гранулярный компонент представляет собой участки спирализованных нитей рибонуклеопротеидов, которые превращаются в субъединицы рибосом, поступающие из ядра в цитоплазму клетки. Выделяют также аморфный компонент ядрышка, который бледно окрашивается и содержит, по некоторым данным, участки ДНК — ядрышковые организаторы, ответственные за синтез рибосомальной РНК.

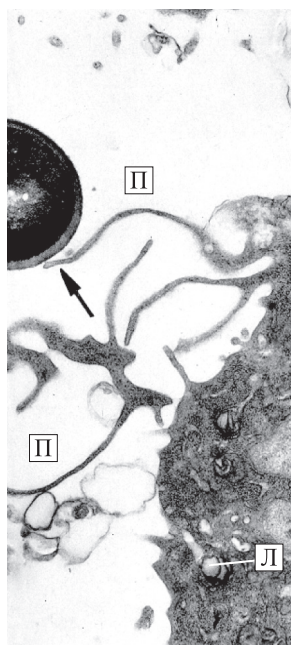
1.12. Фагоцитоз

Часть макрофага рыхлой волокнистой соединительной ткани. Электронные микрофотограммы. $\times 19\ 000$.

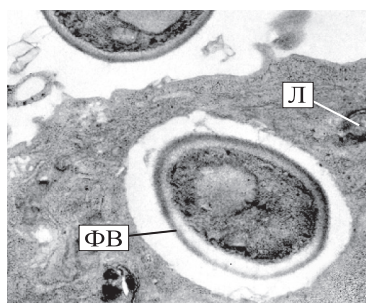
Фагоцитоз — процесс активного захвата и переваривания плотных частиц (фрагментов клеток, бактерий и т.п.). Фагоцитоз рассматривается как один из вариантов эндоцитоза, при котором клетка поглощает крупные частицы из окружающей ее среды. Представлены последовательные стадии фагоцитоза дрожжевых клеток макрофагами. Видны **(а) псевдоподии (П)**, или выросты цитоплазмы, контактирующие с дрожжевой клеткой (указана стрелкой). Псевдоподии сначала окружают дрожжевую клетку, а в дальнейшем сливаются друг с другом. Таким образом, дрожжевая клетка оказывается заключенной в мембранный пузырек, который называется фагоцитарной вакуолюю. В дальнейшем происходит слияние этой вакуоли с первичными лизосомами, содержащими гидролитические ферменты, с образованием фаголизосомы. Показаны **(б, в)** захват дрожжевой клетки, изоляция ее в **фагоцитарную вакуоль (ФВ)** с образованием вторичной лизосомы, или **фаголизосомы (ФЛ)**, и частичное переваривание гидролитическими ферментами первичных **лизосом (Л)**.



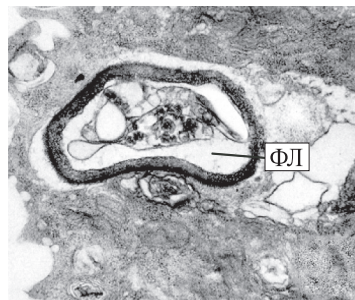1.11



1.12



б



в

а

1.13. Центросома, или клеточный центр

Участок фибробласта рыхлой соединительной ткани. Электронная микрофотограмма. $\times 90\,000$.

Центросома, или клеточный центр, — это органелла, образованная микротрубочками. Микротрубочки объединяются в виде 9 триплетов и составляют стенку полого цилиндра — центриоли. В цитоплазме делящейся клетки видны обе — материнская и дочерняя — **центросомы (Ц)**, каждая из которых состоит из 2 центриолей, расположенных под прямым углом друг к другу. Хорошо заметно на поперечных срезах, что центриоли состоят из триплетов **микротрубочек (МТ)**. Клетка в период интерфазы обычно содержит один клеточный центр, состоящий из двух центриолей, образующих диплосому.

1.14. Центриоли

Часть цитоплазмы гладкомышечной клетки. Электронная микрофотограмма. $\times 13\,000$.

Представлены поперечный (**а**) и продольный (**б**) срезы центриолей. Каждая из **центриолей (Ц)** состоит из расположенных по окружности 9 триплетов **микротрубочек (МТ)**, образующих полый цилиндр шириной 0,2 мкм и длиной 0,3—0,5 мкм. Различают центриоли материнскую и дочернюю, причем конец дочерней центриоли направлен к поверхности материнской центриоли. Вокруг каждой центриоли расположен почти бесструктурный, тонковолокнистый матрикс, в котором часто имеются дополнительные структуры, связанные с центриолями: спутники (сателлиты), дополнительные микротрубочки и т.п., образующие особую зону — **центросферу** — вокруг центриолей.

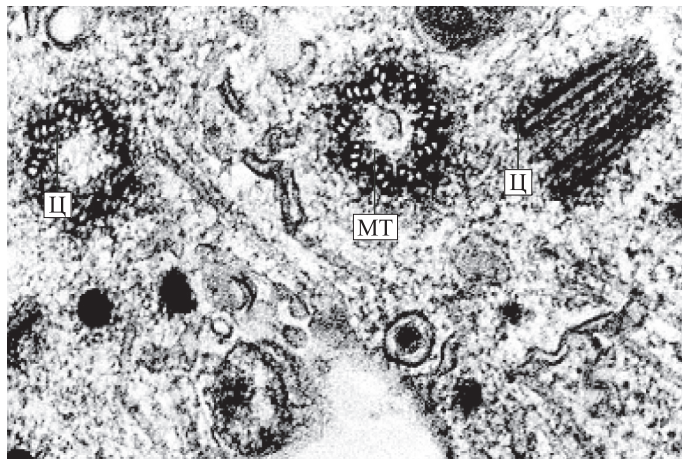
Центриоли в делящихся клетках принимают участие в формировании веретена деления, располагаясь при этом на его полюсах.

На снимке (**б**) видны также цистерны комплекса **Гольджи (КГ)** и нуклеоплазма **ядра (Я)** клетки.

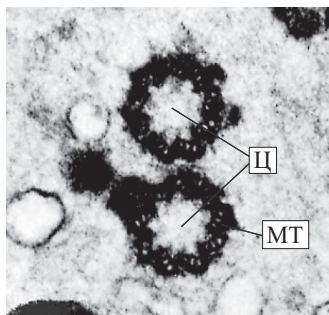
1.15. Микротрубочки

Участок делящейся клетки в стадии метафазы. Микрофотография (иммунофлюоресцентный анализ). $\times 5\,000$.

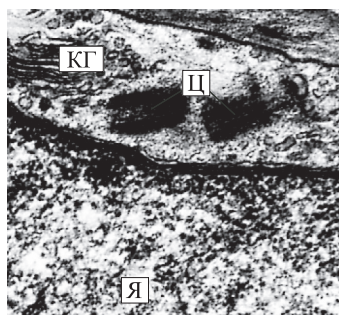
В цитоплазме клетки видны **микротрубочки (МТ)**, которые являются одним из основных компонентов цитоскелета. Микротрубочки представляют собой полые цилиндры длиной 3—5 мкм и диаметром 24—25 нм с толщиной стенки 5 нм и диаметром просвета 14—15 нм. Стенка микротрубочки состоит из спиралевидно уложенных нитей — протофиламентов толщиной 5 нм, образованных димерами из белковых молекул α - и β -тубулина. Основными функциями микротрубочек являются поддержание формы клеток, распределение ее компонентов, обеспечение внутриклеточного транспорта, движения ресничек, хромосом во время митоза и т.д. Кроме микротрубочек, основными компонентами цитоскелета являются микрофиламенты и промежуточные филаменты.



1.13

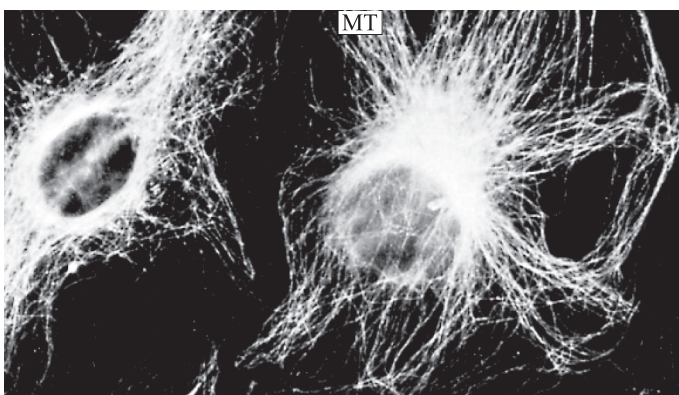


1.14



а

б



1.15

1.16. Тонофиламенты

Эпителий конъюнктивы века. Электронная микрофотограмма. $\times 20\ 000$.

Внутриклеточные тонофиламенты при большом увеличении представлены в виде волнообразных **пучков тонофиламентов (ТФ)**, расположенных параллельно или под углом друг к другу. Особенно хорошо они выражены в нижних слоях многослойного плоского эпителия и ориентированы обычно в направлении воздействующих сил. Кроме того, пучки тонофиламентов иррадируют изнутри клеток в зоны **десмосом (Д)**: представлены участки двух контактирующих между собой эпителиальных клеток шиповатого слоя эпителия верхнего века. Многочисленные отростки обеих клеток соединяются друг с другом с помощью десмосом, укрепляемых с обеих сторон продольными пучками тонофиламентов. В цитоплазме, прилежащей к цитолемме, отчетливо видны поперечные срезы пучков тонофиламентов, перпендикулярных к первым. Это кортикальная (терминальная) сеть — зона сгущения микрофиламентов, которая препятствует резкой или внезапной деформации клетки при механических воздействиях и обеспечивает сохранение либо плавное изменение ее формы при движении или перестройке. Микрофиламенты прикрепляются к плазмолемме непосредственно с помощью «якорных» белков (интегринов) или через ряд промежуточных белков (талин, винкулин, α -актинин).

1.17. Пиноцитоз

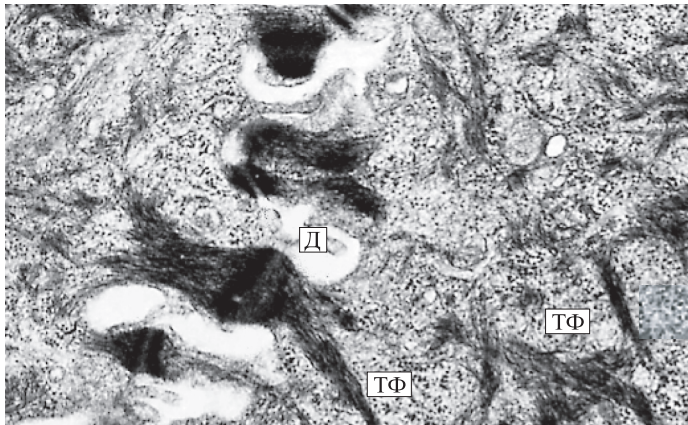
Кровеносный капилляр миокарда. Электронная микрофотограмма. $\times 50\ 000$.

Путем пиноцитоза клетка захватывает и переваривает отдельные молекулы, макромолекулярные соединения, а также капельки жидкости вместе с растворенными в ней веществами (эндоцитоз). Показана часть стенки капилляра, состоящая из эндотелиоцита, базальной мембраны и перицита. В просвете капилляра располагается **эритроцит (Э)**. Цитоплазма **эндотелиоцита (Эц)** и смежного с ним **перицита (П)** содержит много пиноцитозных пузырьков (указаны стрелками). Эти пузырьки формируются путем впячивания клеточной плазмолеммы. Пузырьки могут передвигаться в любом направлении: к люминальной поверхности эндотелиоцита (просвет сосуда) или к базальной его поверхности (окружающее капилляр пространство), осуществляя обмен веществ между кровью и тканями (транцитоз). Цитоплазма перицита также активно участвует в этом процессе. Пузырьки, сливаясь, могут образовывать временные трансцеллюлярные каналы, через которые транспортируются водорастворимые молекулы.

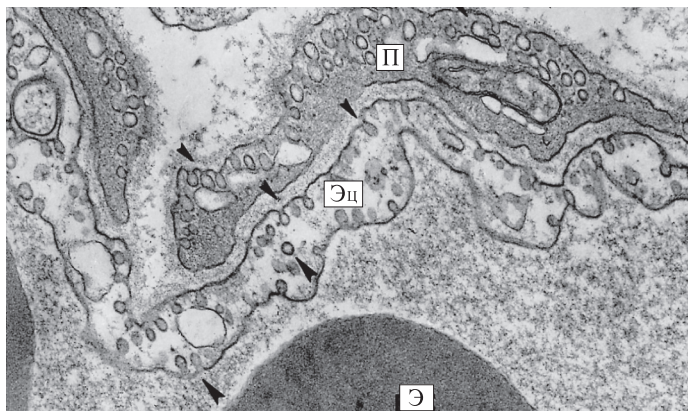
1.18. Экзоцитоз

Секретирующая клетка экзокринной части поджелудочной железы. Электронная микрофотограмма. $\times 37\ 000$.

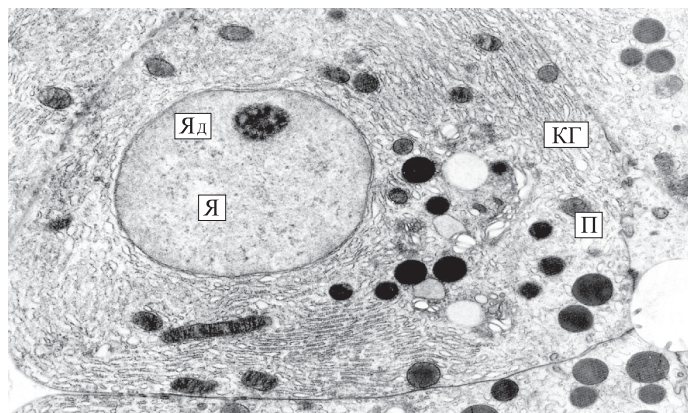
Представлена типичная клетка поджелудочной железы, синтезирующая белковый секрет, содержащий пищеварительные ферменты. В **ядре (Я)** находится большое количество деконденсированного хроматина, эухроматина. Имеется хорошо выраженное **ядрышко (Яд)**. Оба признака указывают на интенсивный синтез РНК. В цитоплазме обнаруживается большое количество цистерн гранулярной эндоплазматической сети, хорошо различим **комплекс Гольджи (КГ)**. Митохондрии находятся в непосредственной близости от мембран эндоплазматической сети. Секреторные зимогенные гранулы, или **пузырьки (П)**, окруженные мембранами, становятся все более электронно-плотными по мере того, как приближаются к суженной апикальной поверхности. Здесь путем экзоцитоза их содержимое выделяется в просвет межклеточного секреторного канала. Таким образом, экзоцитоз — это обратный эндоцитозу процесс, при котором экзоцитозные пузырьки приближаются к плазмолемме и сливаются с ней своей мембраной, при этом содержимое пузырьков поступает во внеклеточное пространство.



1.16



1.17



1.18

1.19. Исчерченная каемка тонкой кишки

ШИК-реакция. $\times 540$.

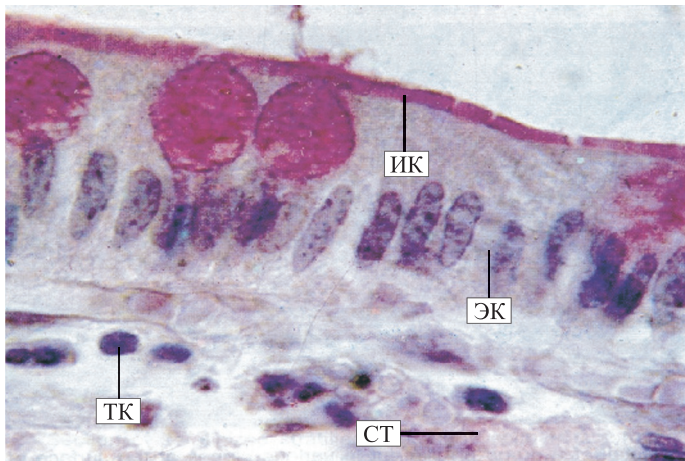
На апикальной поверхности **эпителиальных клеток (ЭК)** слизистой оболочки тонкой кишки видна более контрастная полоска — **исчерченная каемка (ИК)**, образованная микроворсинками (до 3000 на одну клетку), покрытыми слоем гликокаликса. Микроворсинки четко видны только под электронным микроскопом. В отличие от ресничек микроворсинки не имеют каркаса из микротрубочек, не связаны с базальным тельцем и не способны, по-видимому, к синхронным движениям. Являясь тончайшими выростами клетки, микроворсинки многократно увеличивают площадь поверхности энтероцита, обращенной в просвет кишки, способствуя всасыванию пищи. На поверхности микроворсинок адсорбируются различные ферменты, участвующие в процессах пристеночного пищеварения. Эпителиальные каемчатые клетки имеют призматическую форму. Ядра клеток удлинённой формы, локализованы в их базальных отделах перпендикулярно к базальной мембране. Между энтероцитами располагаются бокаловидные одноклеточные железы, выделяющие слизистый секрет, который защищает поверхность эпителия от механических повреждений и самопереваривания. Под эпителием находится собственная пластинка слизистой оболочки кишки, образованная рыхлой **соединительной тканью (СТ)**, богатой **тучными клетками (ТК)**, клетками лимфоцитарного ряда, а также сосудистыми и нервными элементами.

1.20. Эпителиальная клетка тонкой кишки со всасывающей каемкой

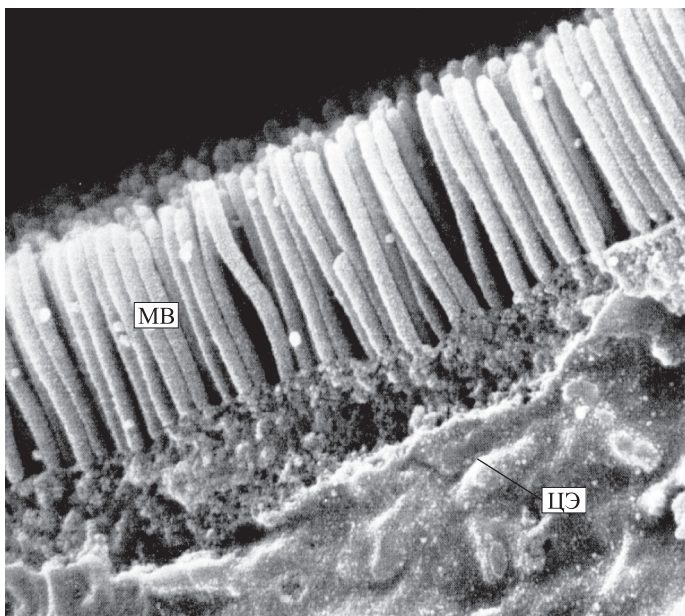
Электронная микрофотограмма. $\times 33\ 000$.

Видны **микроворсинки (МВ)**, представляющие собой пальцевидные выпячивания **цитоплазмы энтероцита (ЦЭ)** диаметром около 0,1 мкм и длиной до 1 мкм. Микроворсинки образуют всасывающую каемку эпителиоцитов слизистой оболочки органа, увеличивая площадь поверхности клеток в 20—30 раз. Они расположены на апикальной поверхности клетки, содержат 25—35 актиновых микрофиламентов, связанных друг с другом с помощью белков фимбрина и виллина и с внутренней поверхностью плазмолеммы (молекулами минимиозина), имеют одинаковые форму и размеры. На поверхности микроворсинок и между ними видны частицы, содержащие гликопротеиды и протеогликаны. Благодаря наличию микроворсинок обеспечивается эффективное переваривание — так называемое пристеночное (мембранное) пищеварение и поглощение веществ, а также их транспорт.

Микрофиламенты образуют каркас микроворсинки, вплетаясь в апикальной части в периферические белки плазмолеммы, а у ее основания — в терминальную сеть, среди элементов которой имеются миозиновые микрофиламенты. Взаимодействие актиновых и миозиновых микрофиламентов обуславливает тонус и конфигурацию микроворсинок.



1.19



1.20

1.21. Мерцательные реснички эпителиальных клеток трахеи

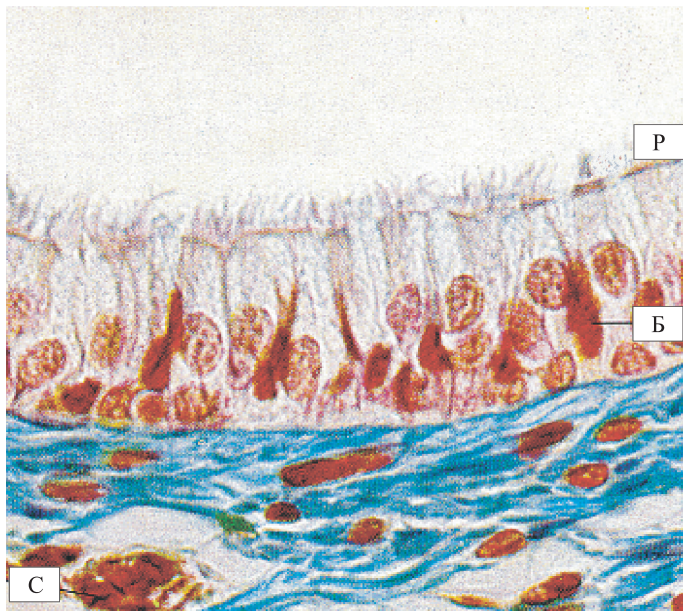
Окраска азаном. $\times 400$.

Показана часть слизистой оболочки трахеи: эпителий и прилегающая к нему собственная пластинка слизистой оболочки, богатая **сосудами (С)**. На апикальной поверхности эпителиальных клеток хорошо видны **реснички (Р)** — оргanelлы специального назначения, участвующие в процессах движения, которые представляют собой выросты клеток, покрытые плазматической мембраной. Количество ресничек на поверхности одной реснитчатой клетки может достигать нескольких сотен. Реснички подвижны. Синхронные движения ресничек, направленные против тока вдыхаемого воздуха, способствуют выталкиванию комочков слизи, пылевых частиц наружу. В конечном счете движения ресничек всего эпителия воздухоносных путей обеспечивают очищение органов дыхательной системы. Нарушения в строении и функции ресничек, вызванные экзо- и эндогенными факторами, например генетическими, ведут к скоплению слизи, нарушению процесса очищения легких от пыли и микроорганизмов, а в дальнейшем — к хроническим воспалительным заболеваниям органов дыхательной системы. Ядра реснитчатых клеток составляют наружный ядерный слой эпителия трахеи. Между реснитчатыми эпителиальными клетками находятся **бокаловидные экзокриноциты (Б)**. Их ядра входят в состав среднего слоя ядер эпителия трахеи.

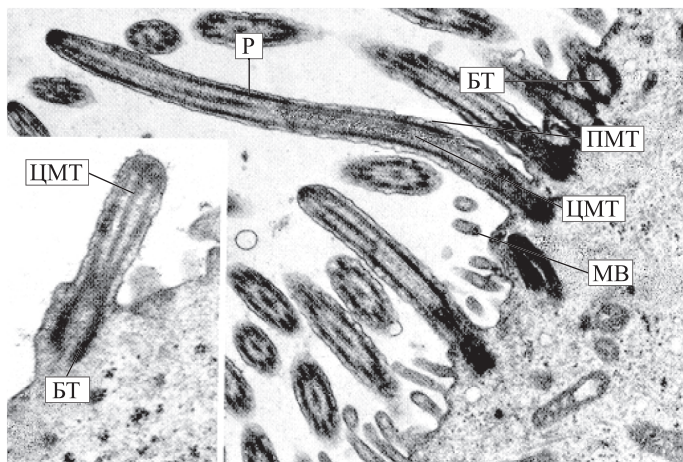
1.22. Эпителиальная клетка трахеи с ресничками

Электронная микрофотограмма. $\times 20\ 000$.

Показаны **реснички (Р)**. Длина реснички составляет 5—10 мкм, ширина — 0,2 мкм. Внутри нее расположена осевая нить, или аксонема. Каркас реснички образуют микротрубочки, состоящие из белков актина и тубулина. На поперечном срезе в структуре реснички хорошо различима пара **центральных микротрубочек (ЦМТ)**, окруженных центральной оболочкой, и 9 пар **периферических микротрубочек (ПМТ)**, расположенных на периферии реснички. Каждая пара периферических микротрубочек соединяется с центральными микротрубочками с помощью радиальных спиц — молекулярных «мостиков», расположенных горизонтально, а друг с другом — «мостиками» нексина. К соседнему дублету отходят «ручки» из белка динеина. Ближе к апикальной поверхности клетки находятся осевые филаменты, связанные с **базальным тельцем (БТ)**, располагающимся в основании реснички. Базальное тельце по своему строению сходно с центриолю, при развитии ресничек играет роль матрицы, на которой происходит сборка компонентов аксонемы. На апикальной поверхности клеток, кроме ресничек, находятся **микроворсинки (МВ)**. В цитоплазме реснитчатых эпителиоцитов видны митохондрии и рибосомы. Биение ресничек обусловлено скольжением соседних дублетов в аксонеме, которое опосредуется движением динеиновых «ручек».



1.21



1.22

1.23. Киноцилии

Эпителиальные клетки слизистой оболочки полости матки. Электронная микрофотограмма. $\times 3000$.

Киноцилии — подвижные тонкие выросты цитоплазмы клеток, ограниченные плазматической мембраной, в основании которых располагаются маленькие базальные тельца, или кинетосомы, лежащие сразу под поверхностью клеточной мембраны. Между клетками с гладкой поверхностью или несколькими короткими киноцилиями находится клетка, на апикальной поверхности которой имеются длинные киноцилии с небольшими утолщениями на концах.

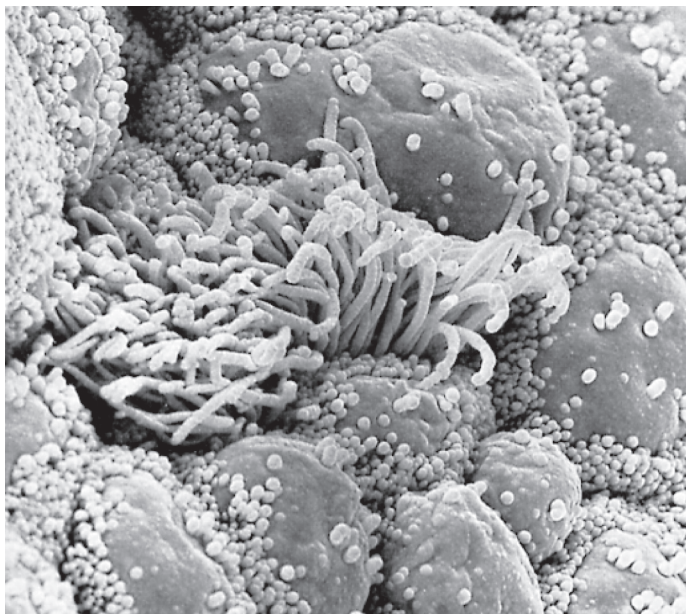
Располагаясь в половых путях (семявыносящие пути у мужчин, маточные трубы и матка у женщин), киноцилии обеспечивают перемещение жидкости и слизи по половым путям женщины. В мужском организме киноцилии способствуют продвижению неподвижных сперматозоидов по половым путям. Сам термин «киноцилии», обозначающий подвижные реснички, служит для того, чтобы подчеркнуть способность данных структур к синхронным движениям. В отличие от киноцилий в половых путях и некоторых других органах выделяют стереоцилии, или неподвижные реснички. Не обладая характерным для истинных ресничек каркасом из микротрубочек, стереоцилии являются необычайно длинными микроворсинками.

1.24. Киноцилии

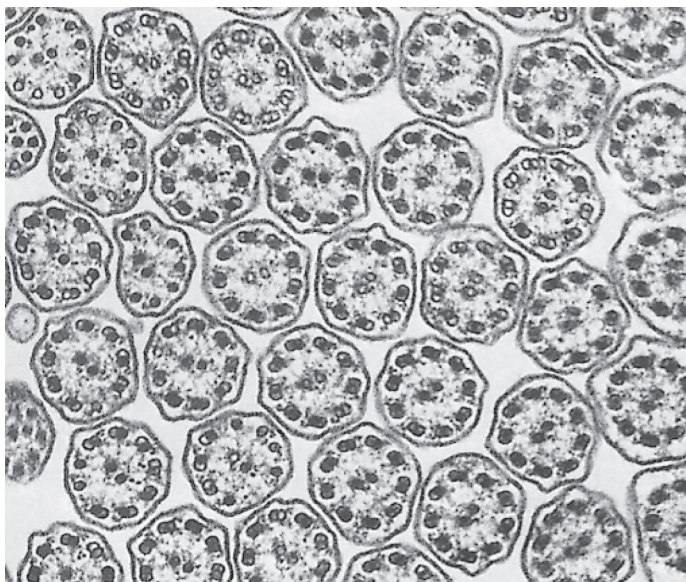
Поперечный срез отростков эпителиальных клеток маточной трубы. Электронограмма. $\times 60\ 000$.

Внутренняя структура киноцилий хорошо видна на поперечных срезах: две центральные микротрубочки, окруженные по периферии киноцилии 9 парами микротрубочек — дублетами (9 + 2). Периферические микротрубочки отличаются от центральных тем, что одна из трубочек дублета имеет белковые отростки, которые как «плечики» отходят к соседним дублетам. Базальное тельце структурно связано с микротрубочками киноцилий: две из трех микротрубочек триплетов базального тельца становятся микротрубочками дублетов реснички.

Движение киноцилий осуществляется за счет активности белка динеина, локализованного в «ручках» дублетов микротрубочек.



1.23



1.24

1.25. Включения липидов в клетках бурой жировой ткани печени аксолотля

Окраска осмиевой кислотой. $\times 320$.

При обычных методах подготовки препаратов для световой микроскопии не удается выявить липиды внутри клеток, поскольку они растворяются в спиртах. Однако если применять замораживающий микротом, то можно обойтись без спиртовой проводки и сохранить липиды для гистологического исследования. На данном препарате представлена бурая жировая ткань. При большом увеличении видны овальные клетки, в цитоплазме которых присутствуют многочисленные черные округлые образования различных размеров — **включения липидов (ВЛ)**. Липиды относятся к трофическим включениям и служат в основном в качестве энергетических субстратов, а также основой для синтеза некоторых веществ (стероидных гормонов).

1.26. Включения липидов в клетках коры надпочечника

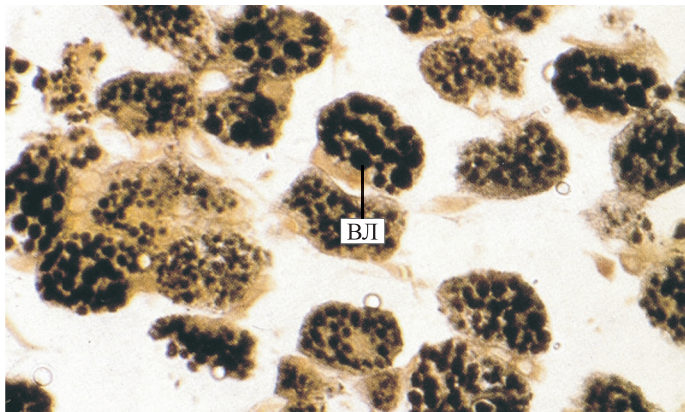
Электронная микрофотограмма. $\times 57\ 000$.

Показана цитоплазма клетки коры надпочечника, секретирующей стероиды. В клетке имеется достаточно большое количество **митохондрий (М)**, свидетельствующее о ее высокой метаболической активности. Кристы в митохондриях подобных клеток имеют тубулярную структуру. В цитоплазме — **липидные включения (Л)** — капли разных размеров, не ограниченные мембраной, служащие основой для образования клеткой стероидных гормонов. Кроме того, они могут иметь разную электронную плотность. В цитоплазме клетки большое количество канальцев и цистерн гладкой (агранулярной) эндоплазматической сети.

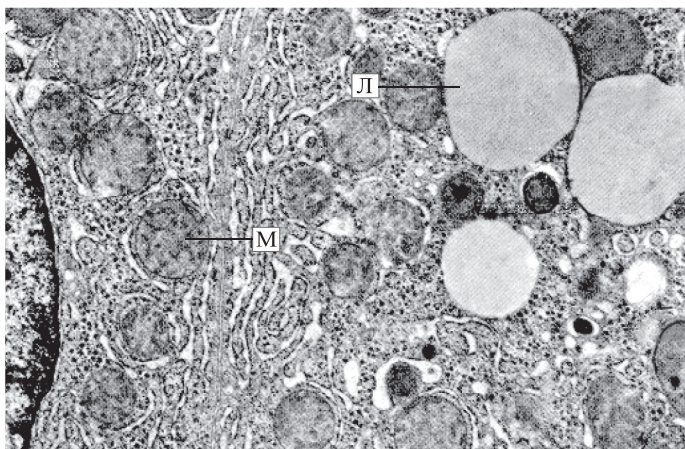
1.27. Включения гликогена в печени аксолотля

ШИК-реакция. $\times 80$.

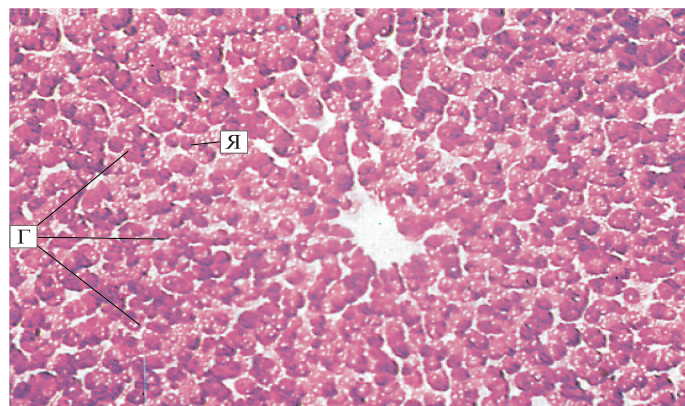
Наиболее частым трофическим включением в клетках является гликоген, располагающийся в цитоплазме различных клеток в форме мелких гранул или крупных частиц, представляющих собой полимер глюкозы. На срезе в клетках печени видны красные мелкие глыбки **гликогена (Г)**, локализованные в цитоплазме, и неокрашенные **ядра (Я)**. Гепатоциты формируют трабекулы, ориентированные радиально к центральной вене печеночной дольки, располагающейся в центре среза. Плотность отложения гликогена в разных клетках неодинакова: на периферии среза глыбки гликогена могут сливаться на одной половине клетки, в то время как в центре среза гликоген занимает центральные отделы цитоплазмы клеток. Гранулы гликогена используются в качестве источника энергии.



1.25



1.26



1.27

1.28. Включения гликогена в клетках печени

Электронная микрофотограмма. $\times 10\,000$.

Видна часть **ядра (Я)** клетки, в цитоплазме которой содержатся **митохондрии (М)**, а также хорошо развитая **гранулярная эндоплазматическая сеть (ГЭС)**. **Включения гликогена (ВГ)** в виде мелких электронно-плотных зерен расположены по всей цитоплазме. Они наблюдаются в виде плотных гранул диаметром 20—30 нм (β -частицы), которые часто образуют скопления (розетки), называемые α -частицами. Включения гликогена относятся к трофическим включениям клетки, которые находятся в цитоплазме и не ограничены какими-либо мембранными структурами. Кроме того, в цитоплазме обнаруживаются **пероксисомы (П)**, представляющие собой ограниченные мембраной органеллы с плотной кристаллической сердцевиной. Пероксисомы содержат ферменты (в частности, пероксидазу), окисляющие субстраты с образованием перекиси водорода, которая используется для окисления вредных для клетки веществ.

1.29. Пигментные включения в нервных клетках

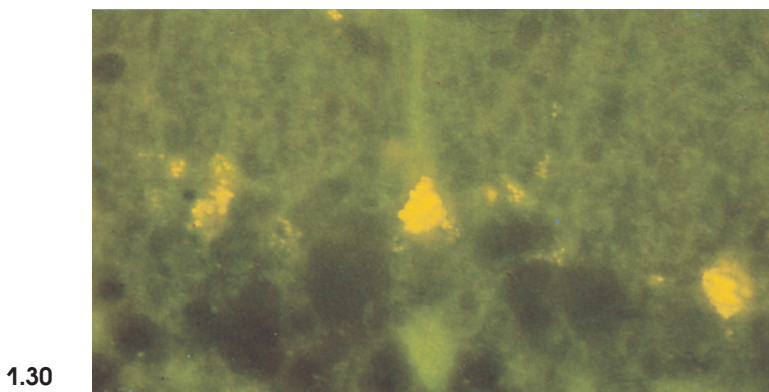
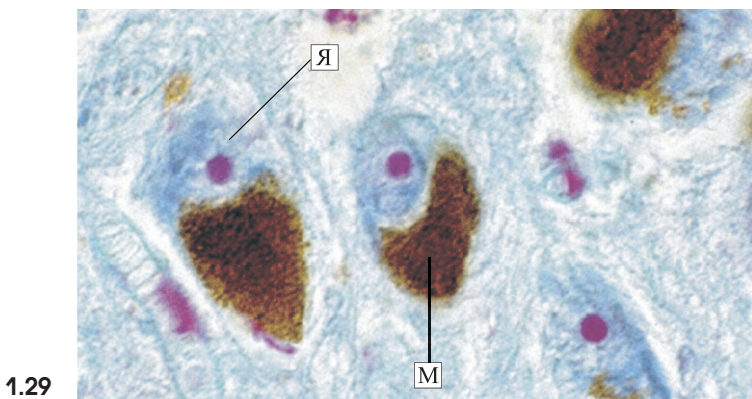
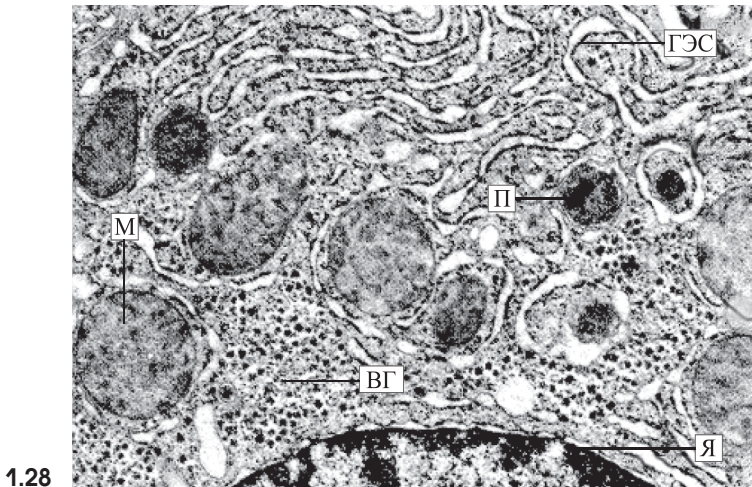
Окраска азаном. $\times 600$.

Клетки некоторых тканей в организме содержат пигментные включения. Наиболее типичный эндогенный пигмент — меланин, который является важнейшим компонентом, обеспечивающим цвет кожи. Данный пигмент имеется также в некоторых нервных клетках. На препарате видны нервные клетки одного из ядер головного мозга — черной субстанции. Большая часть цитоплазмы клетки заполнена коричневыми гранулами **меланина (М)**. Слегка подкрашенные бледно-голубые округлые или овальные **ядра (Я)** смещены от центра к периферии клетки. В каждом ядре хорошо выделяется ядрышко красного цвета.

1.30. Пигментные включения в клетках Пуркинье мозжечка

Окраска галоцианином по Гейзену. Флуоресцентная микроскопия. $\times 1000$.

Липофусцин — один из пигментов, накапливающийся с возрастом в нервных клетках центральной нервной системы, сердечных мышечных клетках. При рутинной световой микроскопии липофусцин имеет светло-коричневый цвет и располагается в перинуклеарной области цитоплазмы. На препарате гранулы липофусцина, флуоресцирующие желтым цветом, располагаются группами в небольшом количестве в апикальной части цитоплазмы клеток, между ядром и дендритом. Мелкие гранулы разбросаны также в перикарионе клеток.



1.31. Митоз животной клетки. Дробление

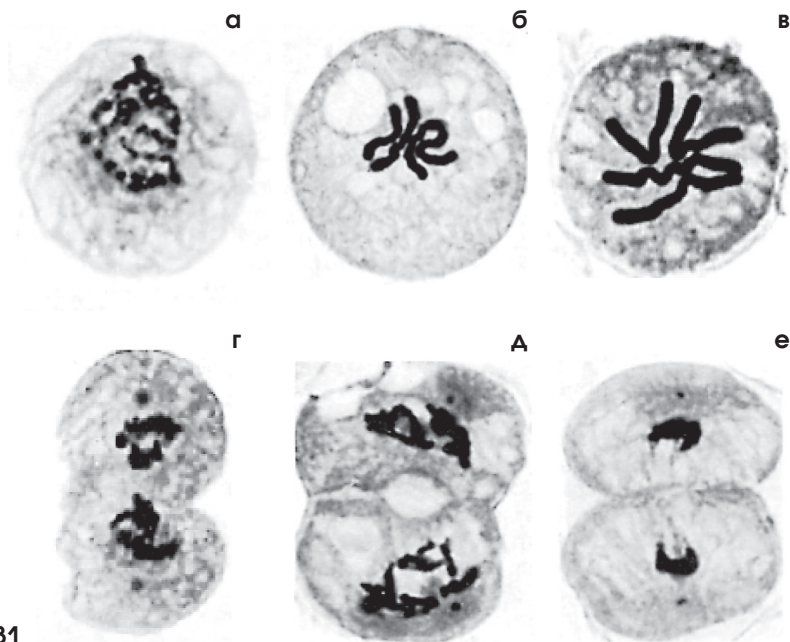
Окраска железным гематоксилином. $\times 300$.

Митоз, или кариокинез, делится на 4 фазы: профазу, метафазу, анафазу и телофазу. Во время **профазы (а)** хромосомы становятся хорошо видимыми внутри ядра. Исчезает ядрышко. Перед митозом пара центриолей, составляющих centrosому, удваивается, и в профазу centrosомы расходятся к противоположным полюсам клетки. В это же время между ними начинают формироваться нити веретена деления. Непосредственно перед началом метафазы происходит разрушение нуклеолеммы. В **метафазу (б)** нити веретена деления натягиваются. Хромосомы выстраиваются в экваториальной плоскости клетки, формируя экваториальную, или метафазарную, пластинку (монастер). К концу метафазы сестринские хроматиды разделены узкой щелью, хотя остаются связанными друг с другом в области centrosомы. В **анафазу (в)** происходит расхождение хромосом к противоположным полюсам клетки с точным разделением удвоенного генетического материала. Во время **телофазы (г)** хромосомы располагаются у противоположных полюсов клетки. Плазмолемма начинает сжиматься, разделяя клетку на две дочерние клетки. В дальнейшем, по мере прогрессирования телофазы, у двух новых дочерних клеток (**д, е**) происходит деспирализация хромосом, образуются ядерная мембрана и ядрышко.

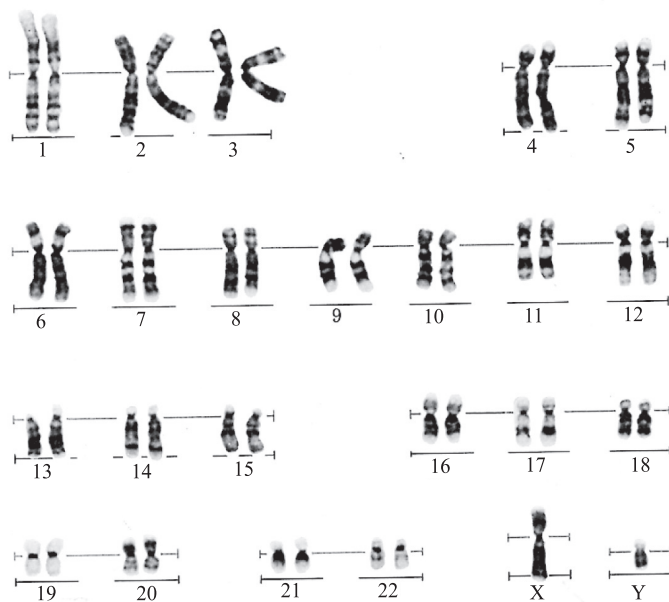
1.32. Хромосомы клеток человека

Метод набора полос геномного профиля.

Во время деления клетки уже в световом микроскопе четко различимы хромосомы. Эти структурные элементы обнаруживаются в профазе митоза в ядре клетки, а после разрушения нуклеолеммы они располагаются в экваториальной части цитоплазмы. Благодаря наличию гистоновых белков достигается наивысшая степень спирализации ДНК, в которой заключена наследственная информация организма. В хромосомах в линейном порядке расположены гены. Каждая соматическая клетка человека содержит 23 пары хромосом, или 46 индивидуальных, образующих геном. Пары хромосом 1—22 идентичны у обоих полов (аутосомы), 23-я пара отличается: у мужчин она представлена парой различных XY хромосом, у женщин — парой идентичных XX хромосом. Нумерация гомологичных хромосом проводится в соответствии с их размером (от больших к меньшим) и формой.



1.31



1.32

1.33. Межклеточные «мостики» между клетками эпидермиса

Окраска гематоксилином и эозином. ×600.

На поперечном срезе через слой шиповатых клеток эпидермиса кожи отчетливо видны шиповатые клетки полигональной формы с широкими межклеточными промежутками, которые пересекают отростки клеток («мостики»). В местах контактов отростков отмечаются утолщения (узелки Биццоцери), соответствующие десмосомам.

1.34. Межклеточные «мостики» между эпителиальными клетками

Электронная микрофотограмма. ×23 000.

В межклеточном пространстве хорошо видны межклеточные «мостики» в виде контактов между отростками соседних клеток с помощью специальных соединений — десмосом (Д). В подмембранном слое цитоплазмы клеток располагаются тонофиламенты (Т), вплетающиеся в область десмосомы.

1.35. Интердигитации (пальцевидные соединения) между эпителиальными клетками

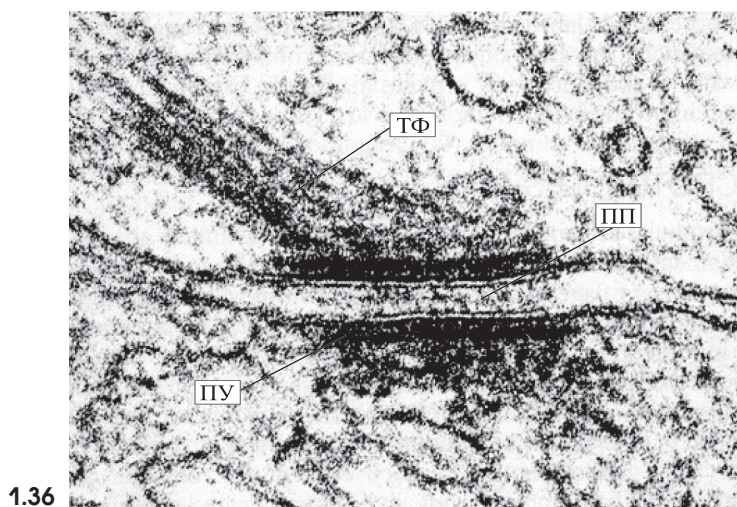
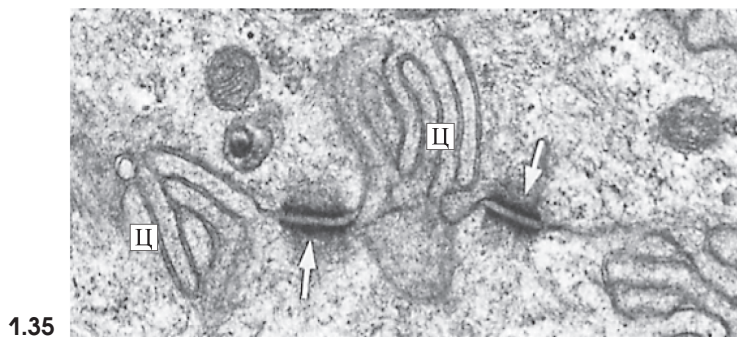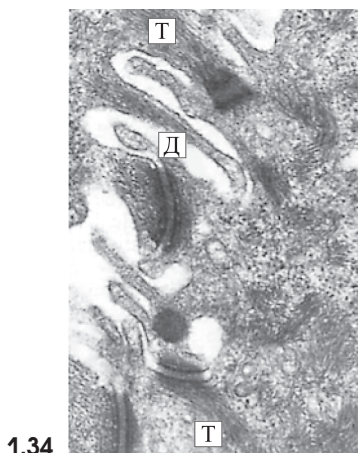
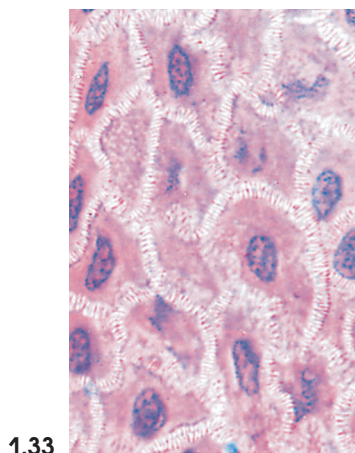
Электронная микрофотограмма. ×30 000.

Этот вид соединений осуществляется выростами цитоплазмы (Ц) одной клетки, входящими в соответствующие впячивания противоположной клетки. Межклеточное пространство в местах интердигитаций сужено. Видны также пятна сцепления, или десмосомы (показаны стрелками).

1.36. Десмосомы

Участки двух эпителиоцитов тонкой кишки. Электронная микрофотограмма. ×57 000.

Десмосомы часто встречаются как самостоятельный тип межклеточных контактов, а также входят в состав соединительных комплексов. Десмосома, или пятно сцепления, — это тип механических межклеточных контактов, которые образованы тесно прилегающими к плазматической мембране подмембранными электронно-плотными слоями, в которые встроены волокнистые элементы цитоскелета. В десмосомах мембраны соседних клеток разделены щелью, в которой могут быть видны тонкие поперечные филаменты или плотная продольная пластинка (ПП). Десмосома состоит из двух прилегающих участков (ПУ), располагающихся около клеточной мембраны и разделенных пространством шириной 25 нм, заполненным материалом низкой электронной плотности. Со стороны подмембранного слоя цитоплазмы в них вплетены компоненты цитоскелета — тонофиламенты (ТФ).



1.37. Нексус

Участки двух нейронов. Электронная микрофотограмма. $\times 26\ 000$.

Нексусы (nexus), или щелевидные соединения, представляют собой широкие участки плазматических мембран, расположенные на расстоянии 2—3 нм друг от друга и соединенные коннексами. Коннексон — структура, состоящая из белка коннексина, молекулы которого, проходя через бислой липидов мембраны одной клетки, формируют в ней канал диаметром 1,5—2,0 нм, соединяющийся с каналом противоположной мембраны. Видны две плазматические мембраны. Каждая мембрана состоит из темных **внутренней (ВП)** и **наружной (НП) пластинок**, между которыми виден светлый слой, образованный гидрофобными участками молекул липидов. Между плазмолеммами также можно различить слой низкой электронной плотности — очень маленькое **межклеточное пространство (МП)**. Нексусы обеспечивают транспорт ионов и мелких молекул между соседними клетками.

1.38. Соединительные комплексы

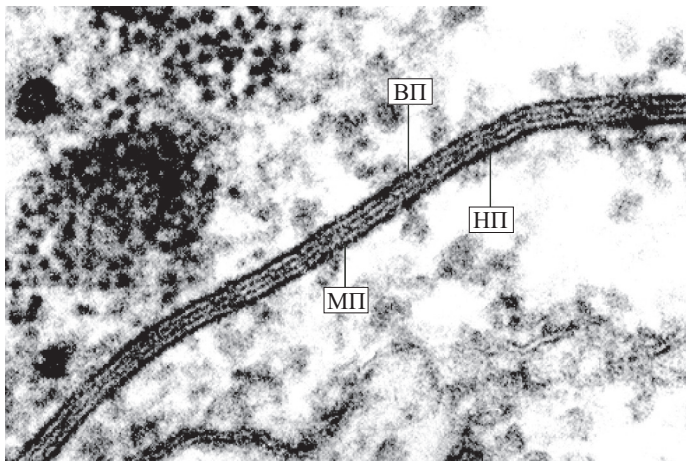
Участки двух эпителиоцитов слизистой оболочки тонкой кишки. Электронная микрофотограмма. $\times 30\ 000$.

Между клетками однослойного призматического эпителия тонкой кишки плазматические мембраны соседних клеток формируют специальные контакты, называемые соединительными комплексами, или сложными межклеточными соединениями (junctio intercellulare complex), которые окружают эпителиальные клетки и предотвращают попадание веществ, находящихся в просвете органа, в межклеточное пространство. Соединительные комплексы начинаются сразу под апикальной поверхностью клетки и содержат три основных компонента: запирающую зону (zonula occludens), или плотный контакт; поясок сцепления (zonula adherens), или сцепляющее соединение, и десмосому. На схеме (**а**) показаны основные особенности соединительного комплекса, а на электронной микрофотографии (**б**) — основные компоненты данного соединения и их расположение.

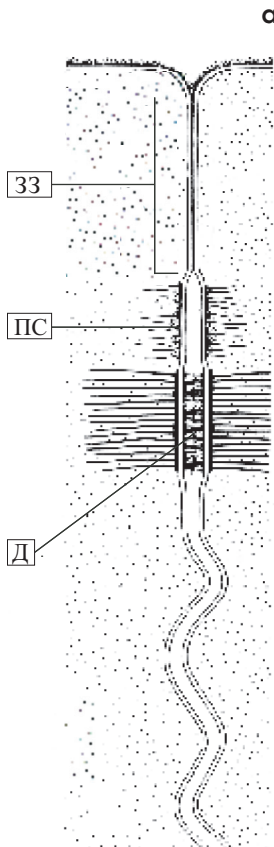
Запирающая зона (ЗЗ) располагается сразу под апикальной (люминальной) поверхностью, формируя пояс, окружающий каждую клетку. Она состоит из небольших участков, в которых наружные слои соседних плазматических мембран соединяются друг с другом за счет глобул интегральных белков.

Поясок сцепления (ПС) обнаруживается в более глубоких областях, где плазмолеммы несколько расходятся и в межклеточном пространстве нет каких-либо видимых структур. Микрофиламенты, прикрепленные к плазмолемме, формируют плотно сплетенный материал, сливающийся с густой сетью филаментов подмембранного слоя цитоплазмы.

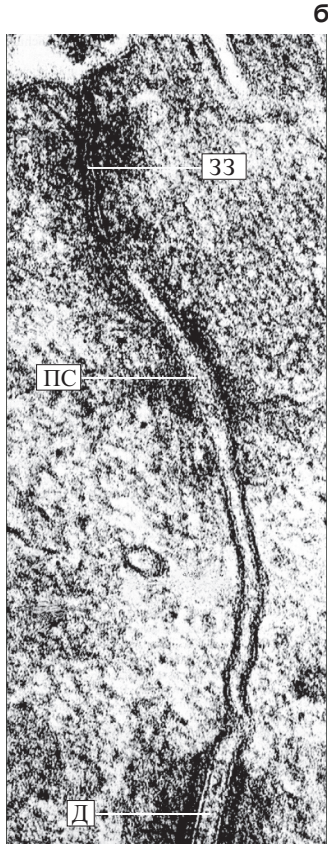
Десмосомы (Д) являются третьим компонентом соединительного комплекса и располагаются под сцепляющими соединениями, обеспечивая достаточно крепкое соединение между клетками.



1.37



1.38



1.39. Плотное соединение

Энтероциты тонкой кишки. Электронная микрофотограмма со скола (криофрактура). $\times 36\ 000$.

Плотное соединение — тип запирающего соединения между мембранами соседних клеток, толщина которого достигает 15 нм. Показано плотное соединение в виде пояса (см. стрелки), охватывающего апикальные части энтероцитов тонкой кишки и образующего подобие ячеистой сети. Оно сформировано специальными интегральными белками цитолеммы соседних клеток. Эта область непроницаема для макромолекул и ионов, полностью отграничивает межклеточные щели (внутреннюю среду) от внешней среды (содержимого просвета кишки). **МВ** — **микроворсинки** апикальной части энтероцита, образующие его щеточную (всасывающую) каемку.

1.40. Симпласт — поперечнополосатое скелетное мышечное волокно

Срез языка. Окраска гематоксилином и эозином. $\times 320$.

Симпласт — структура, образованная путем слияния клеток с утратой их границ и формированием единой цитоплазматической массы, в которой находятся ядра.

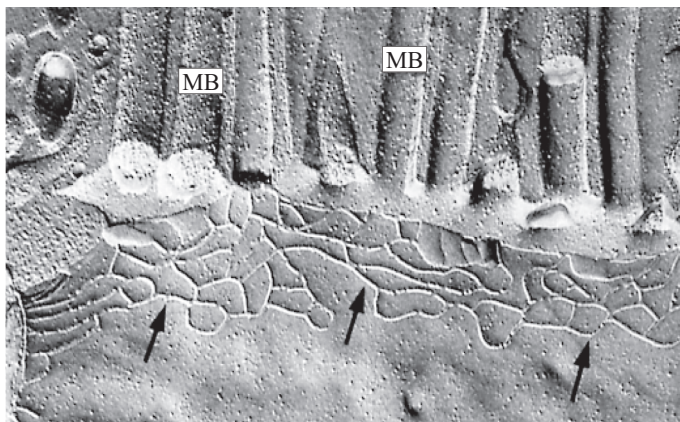
Показаны характерные гистологические особенности одного из симпластов — скелетного мышечного волокна (продольный разрез). Видно, что параллельно друг другу располагаются продолговатые структуры — **мышечные волокна (МВ)**. На периферии волокна, под его внешней мембраной — **плазмолеммой (П)**, или сарколеммой, лежат многочисленные продолговатые **ядра (Я)**, окрашенные гематоксилином в фиолетовый цвет. Цитоплазма — **саркоплазма (С)** волокна, окрашена эозином в розовый цвет. В ней видны параллельные темные и светлые линии — поперечная исчерченность, обусловленная строго упорядоченным расположением миофибрилл — специальных оргanelл, обеспечивающих мышечное сокращение.

1.41. Межклеточное вещество рыхлой соединительной ткани

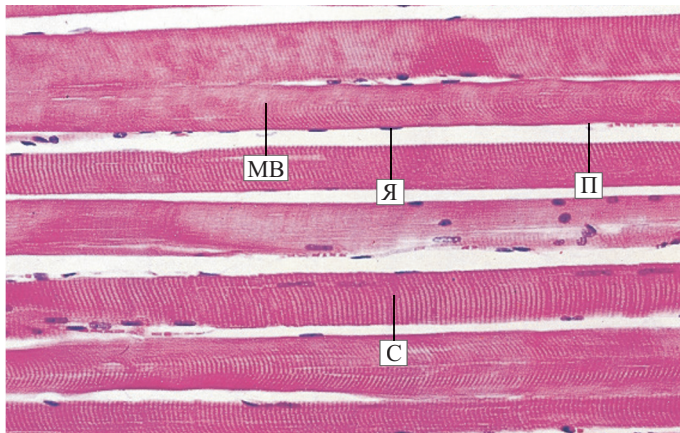
Окраска толуидиновым синим. $\times 250$.

Межклеточное вещество является совокупным продуктом деятельности клеток каждой ткани. Его содержание, состав и физико-химические свойства служат характерными признаками этой ткани.

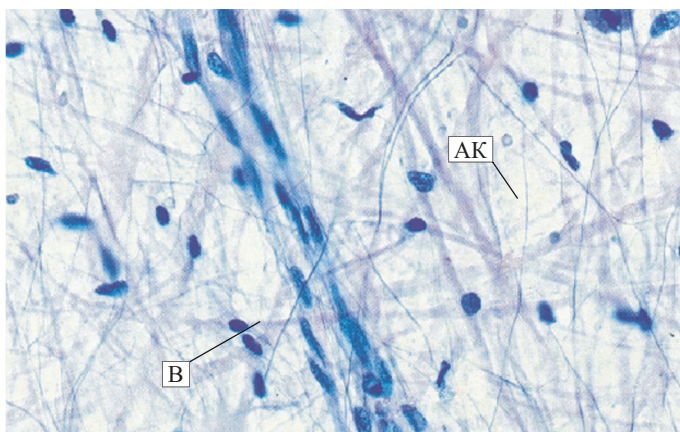
На срезе видна сложная структура межклеточного вещества рыхлой волокнистой соединительной ткани: наличие **аморфного компонента (АК)**, в котором располагаются многочисленные **коллагеновые** и **эластические волокна (В)** и разнообразные виды клеток, поддерживающие нормальное состояние межклеточного вещества.



1.39



1.40

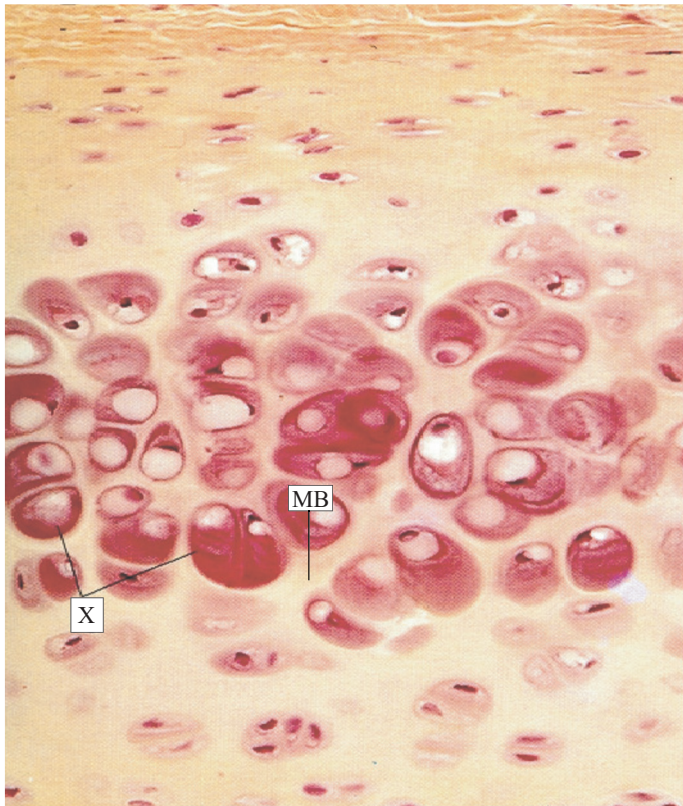


1.41

1.42. Межклеточное вещество гиалинового хряща

Срез ребра кролика. Окраска по методу Ван-Гизона. $\times 270$.

В центре препарата видны группы хрящевых клеток — **хондроцитов (X)**, а между ними — желтоватого цвета, неоднородно окрашенное **межклеточное вещество (МВ)**. В цитоплазме клеток видны пустоты, которые появились при приготовлении препарата в результате растворения части липидов в клетке. В хрящевой ткани межклеточное вещество играет функционально ведущую роль, обеспечивая ее механическую прочность. Хрящевая ткань лишена кровеносных сосудов, поэтому питание хрящевых клеток осуществляется за счет диффузии веществ из сосудов надхрящницы. Таким образом, межклеточное вещество хряща обеспечивает не только механическую прочность, но и проникновение питательных веществ и кислорода. По своим физико-химическим свойствам межклеточное вещество хряща находится между «мягким» аморфным веществом рыхлой соединительной ткани, выполняющим трофическую функцию, и «твердым» межклеточным веществом костной ткани, обеспечивающим механическую прочность костей.



1.42