

**И.Г. ГОРДЕЕВ, Н.А. ВОЛОВ, В.А. КОКОРИН**

# **ЭЛЕКТРОКАРДИОГРАММА ПРИ ИНФАРКТЕ МИОКАРДА**

## **АТЛАС**

**2-е издание, исправленное и дополненное**

**I.G. GORDEEV, N.A. VOLOV, V.A. KOKORIN**

# **ELECTROCARDIOGRAM IN MYOCARDIAL INFARCTION**

## **ATLAS**

**2<sup>nd</sup> edition revised and expanded**

Министерство образования и науки РФ

Рекомендовано ГБОУ ВПО «Первый Московский государственный медицинский университет имени И.М. Сеченова» в качестве учебного пособия для студентов образовательных организаций высшего профессионального образования, обучающихся по специальностям «Лечебное дело», «Медико-профилактическое дело» по образовательной программе ДПО «Кардиология»

Регистрационный номер рецензии 270 от 02 июня 2015 года  
ФГАУ «Федеральный институт развития образования»



**Москва**  
ИЗДАТЕЛЬСКАЯ ГРУППА  
**«ГЭОТАР-Медиа»**  
**2016**

Напоминаем, что основная цель данного пособия — демонстрация электрокардиограмм больных осложненным и неосложненным инфарктом миокарда различной локализации и на разных стадиях заболевания.

**1. Не-Q-образующий (мелкоочаговый):**

- а) на ЭКГ отсутствует патологический зубец *Q*;
- б) в грудных отведениях сохранен зубец *R*;
- в) в отведениях  $V_2-V_4$  имеется подъем сегмента *ST* выше изоэлектрической линии;
- г) в отведениях  $V_2-V_5$ , а также в I, II и AVL отрицательный зубец *T*.

**2. Передний:**

- а) подъем сегмента *ST* в отведении  $V_2$ ;
- б) отрицательный зубец *T* в отведениях I, AVL,  $V_2$ .

**3. Перегородочный:**

- а) подъем сегмента *ST* в отведении  $V_3$ ;
- б) отрицательный зубец *T* в отведении  $V_3$ .

**4. Верхушечный:**

- а) подъем сегмента *ST* в отведении  $V_4$ ;
- б) отрицательный зубец *T* в отведении  $V_4$ .

**5. Переход на боковую стенку ЛЖ:**

- а) отрицательный зубец *T* в отведении  $V_5$ .

We would like to remind you that the main purpose of this handbook is to demonstrate the electrocardiograms of real-life patients with complicated and uncomplicated myocardial infarction of various locations and different phases.

**1. Non-Q-wave (small-focal):**

- a) absence of pathologic *Q* wave
- b) preserved *R* wave in chest leads
- c) *ST*-segment elevation in leads  $V_2-V_4$
- d) *T* wave inversion in leads I, II, AVL, and  $V_2-V_5$

**2. Anterior:**

- a) *ST*-segment elevation in lead  $V_2$
- b) *T* wave inversion in leads I, AVL, and  $V_2$

**3. Septal:**

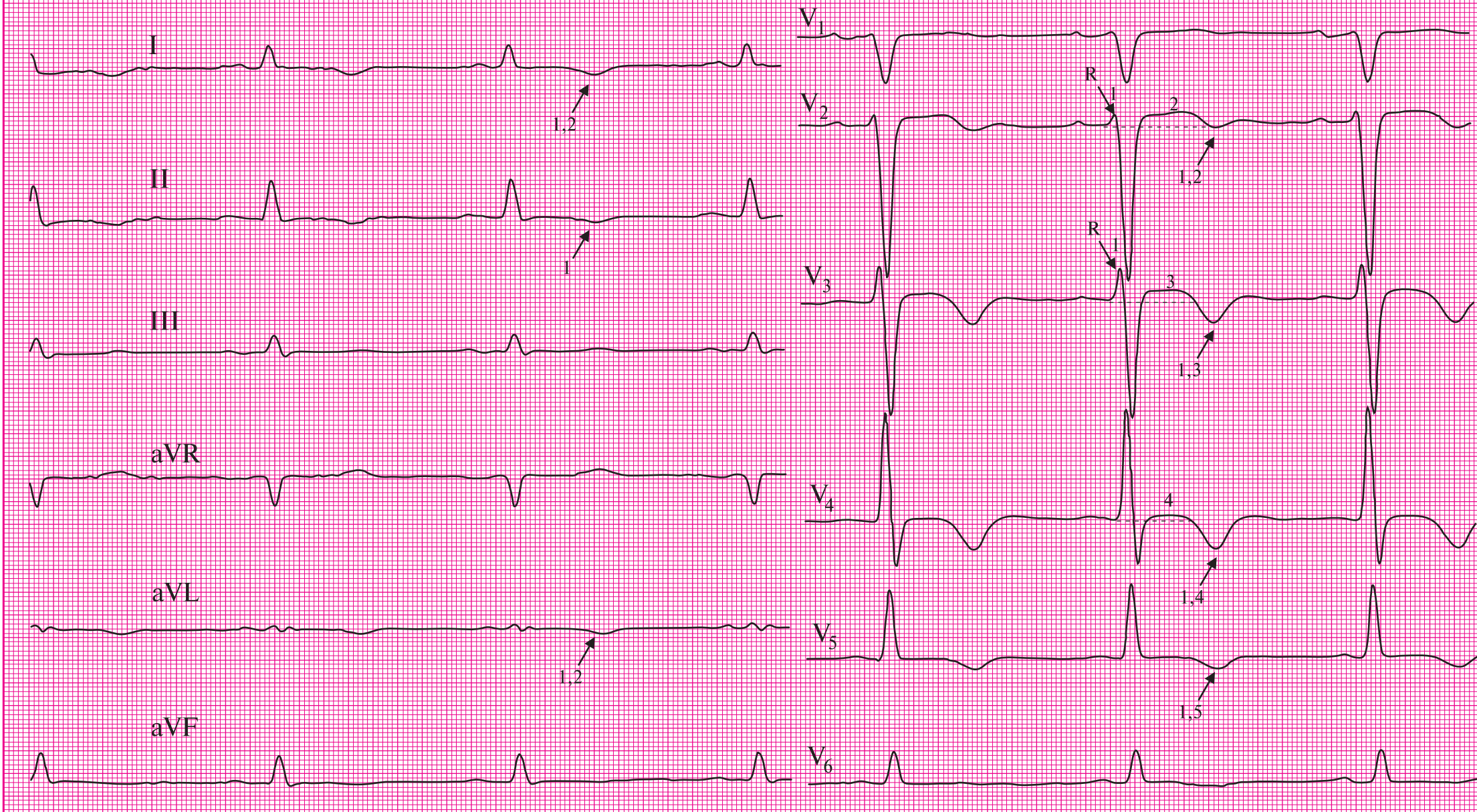
- a) *ST*-segment elevation in lead  $V_3$
- b) *T* wave inversion in lead  $V_3$

**4. Apical:**

- a) *ST*-segment elevation in lead  $V_4$
- b) *T* wave inversion in lead  $V_4$

**5. Expansion on the lateral wall:**

- a) *T* wave inversion in lead  $V_5$



**ЭКГ № 1.** Не-Q-образующий (мелкоочаговый) (1) передне- (2) перегородочно- (3) верхушечный (4) инфаркт миокарда с переходом на боковую стенку (5) ЛЖ

**ECG № 1.** Non-Q-wave (small-focal) (1) anterior (2) septal (3) apical (4) myocardial infarction with expansion on the lateral wall (5) of LV

**1. Не-Q-образующий (мелкоочаговый):**

- а) на ЭКГ отсутствует патологический зубец *Q*;
- б) в грудных отведениях сохранен зубец *R*;
- в) в отведениях  $V_3-V_5$  имеется депрессия сегмента *ST* ниже изоэлектрической линии;
- г) в отведениях  $V_2-V_6$ , а также в I и AVL — отрицательный зубец *T*.

**2. Передний:**

- а) отрицательный зубец *T* в отведениях I, AVL,  $V_2$ .

**3. Перегородочный:**

- а) депрессия сегмента *ST* в отведении  $V_3$ ;
- б) отрицательный зубец *T* в отведении  $V_3$ .

**4. Верхушечный:**

- а) депрессия сегмента *ST* в отведении  $V_4$ ;
- б) отрицательный зубец *T* в отведении  $V_4$ .

**5. Боковой:**

- а) отрицательный зубец *T* в отведениях  $V_5, V_6$ .

**6. AV-блокада I степени:**

- а) интервал *P-Q* равен 225 мс.

Нормальной продолжительностью интервала *P-Q*, измеряемого от начала зубца *P* до начала *QRS*-комплекса, принято считать значения от 120 до 200 мс (0,12–0,20 с). Не следует забывать, что длительность интервала *P-Q* — частото-зависимая величина, т.е. чем выше частота сердечных сокращений, тем короче интервал *P-Q*. При брадикардии интервал *P-Q* может увеличиваться до 220 мс. Интервал *P-Q* отражает продолжительность атриоventрикулярного проведения. Под этим понимают время распространения возбуждения по предсердиям и AV-соединению.

Если вы обратили внимание, то в заключении по данной электрокардиограмме AV-блокада I степени отражена не как осложнение данного инфаркта, а как электрокардиографическая находка. Это связано с тем, что значительно чаще, в чем далее у вас будет возможность убедиться, AV-блокада осложняет инфаркт миокарда нижней стенки левого желудочка, что обусловлено кровоснабжением AV-соединения из системы правой коронарной артерии. В любом случае данная находка должна учитываться врачом при назначении терапии.

**1. Non-Q-wave (small-focal):**

- a) absence of pathologic *Q* wave
- b) preserved *R* wave in chest leads
- c) *ST*-segment depression in leads  $V_3-V_5$
- d) *T* wave inversion in leads I, AVL, and  $V_2-V_6$

**2. Anterior:**

- a) *T* wave inversion in leads I, AVL, and  $V_2$

**3. Septal:**

- a) *ST*-segment depression in lead  $V_3$
- b) *T* wave inversion in lead  $V_3$

**4. Apical:**

- a) *ST*-segment depression in lead  $V_4$
- b) *T* wave inversion in lead  $V_4$

**5. Lateral**

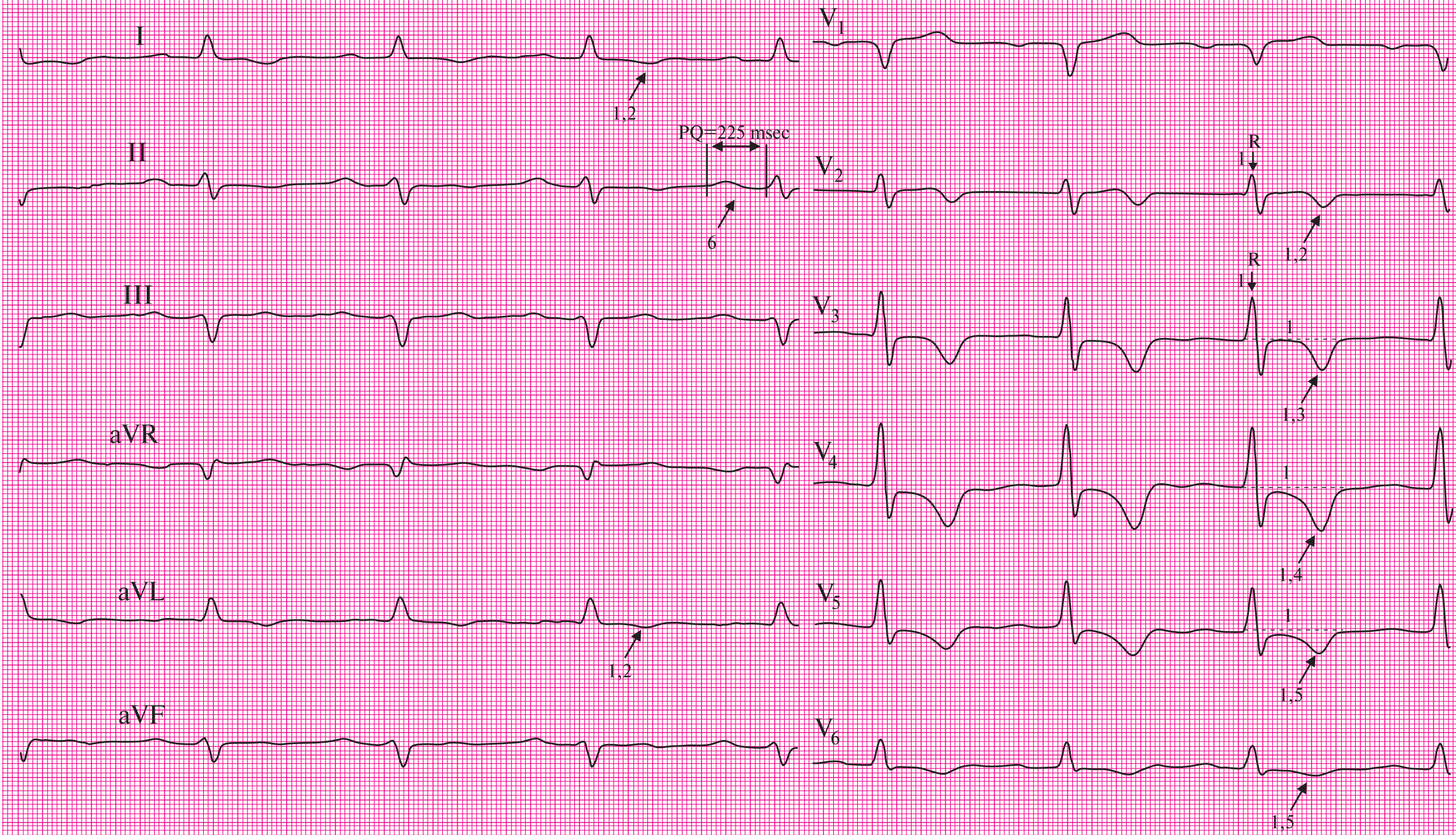
- a) *T* wave inversion in leads  $V_5-V_6$

**6. First degree AV block**

- a) *PQ* interval = 225 ms

Normal duration of *PQ* interval ranges from 120 ms to 200 ms (0.12–0.20 s), which is calculated from the beginning of *P* wave to the beginning of *QRS*-complex. We should not forget that the length of *PQ* interval is a frequency dependent value. The higher is the heart rate the shorter is the *PQ* interval. The *PQ* interval may be increased up to 220 ms in bradycardia. Atrioventricular interval reflects the duration of the delay, which means the time take by conduction of excitation through atria and AV-node.

If you noticed, the first degree AV block is not reflected as a complication of infarction but as an ECG finding in the electrocardiogram report. This is due to the fact that atrioventricular block often complicates myocardial infarction of the inferior wall of the left ventricle, which is associated with the blood supply of AV node from the right coronary artery system. In any case, this finding should be considered by the physician while assigning therapy.



**ЭКГ № 2.** Не-Q-образующий (мелкоочаговый) (1) передне- (2) перегородочно- (3) верхушечно- (4) боковой (5) инфаркт миокарда ЛЖ, AV-блокада I степени (6) **ECG № 2.** Non-Q-wave (small-focal) (1) anterior (2) septal (3) apical (4) lateral (5) myocardial infarction, and first degree AV block (6)



### 1. Не-Q-образующий (мелкоочаговый):

- а) на ЭКГ отсутствует патологический зубец *Q*;
- б) в грудных отведениях сохранен зубец *R*;
- в) в отведениях II, AVF,  $V_4-V_6$  имеется подъем сегмента *ST* выше изоэлектрической линии;
- г) в отведениях I, II, III, AVF,  $V_3-V_6$  отрицательный зубец *T*.

### 2. Передний:

- а) отрицательный зубец *T* в I стандартном отведении.

### 3. Перегородочный:

- а) отрицательный зубец *T* в отведении  $V_3$ .

### 4. Верхушечный:

- а) подъем сегмента *ST* в отведении  $V_4$ ;
- б) отрицательный зубец *T* в отведении  $V_4$ .

### 5. Боковой:

- а) подъем сегмента *ST* в отведениях  $V_5, V_6$ ;
- б) отрицательный зубец *T* в отведениях  $V_5, V_6$ .

### 6. Нижний:

- а) подъем сегмента *ST* в отведениях II, AVF;
- б) отрицательный зубец *T* в отведениях II, III, AVF.

Электрокардиографическими признаками не-Q-образующего инфаркта миокарда являются смещение сегмента *ST* выше или ниже изоэлектрической линии, сопровождающееся разнообразными изменениями зубца *T*. Он может становиться двухфазным, отрицательным, а при инфаркте задней стенки левого желудочка — высоким, «коронарным» в отведениях  $V_1-V_3$ .

По одной электрокардиограмме дифференциальный диагноз между приступом стенокардии и не-Q-образующим инфарктом миокарда является крайне сложным. Для этого необходима оценка ЭКГ в динамике. В отличие от не-Q-образующего инфаркта миокарда, подобные изменения ЭКГ при стенокардии исчезают в течение нескольких часов после приступа. Патологические изменения ЭКГ при не-Q-образующем инфаркте миокарда сохраняются на протяжении 4–5 нед от начала заболевания, претерпевая закономерную динамику (постепенное возвращение сегмента *ST* к изолинии, сглаживание зубцов *T* и т.д.).

Кроме описанных изменений, имеются признаки блокады передней ветви левой ножки пучка Гиса (см. ЭКГ № 5).

### 1. Non-Q-wave (small-focal):

- a) absence of pathologic *Q* wave
- b) preserved *R* wave in chest leads
- c) *ST*-segment elevation in leads II, AVF, and  $V_5-V_6$
- d) *T* wave inversion in leads I, II, III, AVF, and  $V_3-V_6$

### 2. Anterior:

- a) *T* wave inversion in lead I

### 3. Septal:

- a) *T* wave inversion in lead  $V_3$

### 4. Apical:

- a) *ST*-segment elevation in lead  $V_4$
- b) *T* wave inversion in lead  $V_4$

### 5. Lateral:

- a) *ST*-segment elevation in leads  $V_5-V_6$
- b) *T* wave inversion in leads  $V_5-V_6$

### 6. Inferior:

- a) *ST*-segment elevation in leads II, and AVF
- b) *T* wave inversion in leads II, III, and AVF

ECG signs of non-Q-wave myocardial infarction include upward or downward displacement of *ST*-segment above isoelectric line, accompanied by a variety of *T* wave alterations. It can become biphasic, negative, or tall (hyperacute) *coronary* in leads  $V_1-V_3$  when there is posterior myocardial infarction.

It is extremely difficult to perform differential diagnosis between angina pectoris and non-Q-wave infarction using only one single electrocardiogram. ECG dynamics is therefore necessary in order to resolve this. Unlike non-Q-wave MI, the ECG changes disappear in a few hours after attack of angina pectoris. Pathologic changes in non-Q-wave MI persist for 4–5 weeks from the disease onset, undergoing regular fluctuations (gradual return of *ST*-segment to the isoline and flat *T* wave).

Besides these changes, there are signs of anterior left bundle branch block (see ECG No. 5).