



# ДИАГНОСТИКА БЕРЕМЕННОСТИ. СЕСТРИНСКИЙ ПРОЦЕСС ПРИ ДИСПАНСЕРНОМ НАБЛЮДЕНИИ ЗА БЕРЕМЕННЫМИ

Диагностика заключается в установлении факта беременности и ее срока. Разнообразные признаки беременности по их диагностической значимости могут быть разделены на 3 группы: предположительные, вероятные и достоверные.

## ДИАГНОСТИКА РАННИХ СРОКОВ БЕРЕМЕННОСТИ

**Предположительные (сомнительные) признаки беременности** связаны с субъективными ощущениями женщины и изменениями в ее организме, не касающимися внутренних половых органов. К ним относятся:

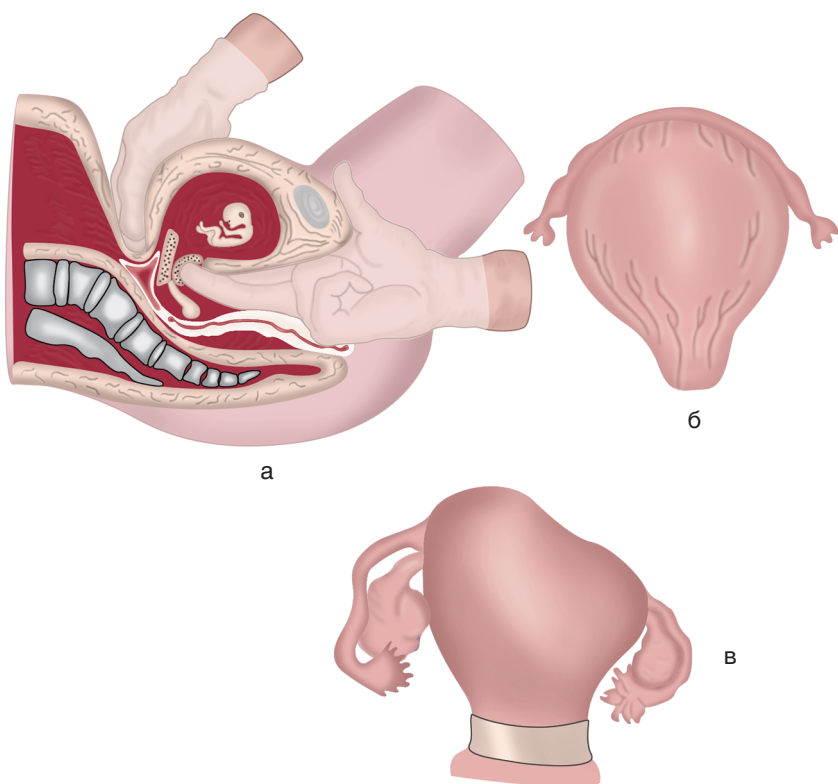
- изменение аппетита (отвращение к мясу, рыбе и другим продуктам, пристрастие к острым и кислым блюдам), тошнота, однократная рвота по утрам, извращение вкуса (желание употреблять в пищу мел, глину, известь и др.);
- нарушение обонятельных ощущений (отвращение к духам, табачному дыму и др.);
- изменение со стороны нервной системы: раздражительность, сонливость, плаксивость, замкнутость и др.;

- пигментация кожи на лице, по белой линии живота, сосков, околососковых кружков.

К **вероятным признакам беременности** относятся объективные изменения в половой сфере женщины и молочных желез. Эти признаки, особенно в их совокупности, в большинстве случаев свидетельствуют о наступлении беременности, однако иногда они могут встречаться при некоторых гинекологических заболеваниях. Вероятными признаками принято считать:

- прекращение менструации;
- увеличение молочных желез и выделение молозива;
- разрыхление и синюшность (цианоз) слизистой оболочки влагалища и шейки матки (признак Скробанского);
- изменение величины, формы и консистенции матки (рис. 6.1):
  - увеличение матки заметно уже с 4–5-й недели беременности. В 4 нед беременности матка увеличивается до размеров куриного яйца, в 8 нед — до размеров гусиного яйца, в 12 нед дно матки находится на уровне симфиза или несколько выше его;
  - признак Горвица—Гегара — из-за размягчения перешейка кончики пальцев обеих рук при влагалищно-абдоминальном исследовании легко сближаются;
  - признак Снегирева — мягкая беременная матка уплотняется во время влагалищно-абдоминального исследования под влиянием механического раздражения;
  - признак Пискачека — появление куполообразного выпячивания в одном из углов матки, соответствует месту имплантации плодного яйца;
  - признак Губарева—Гауса — легкая смещаемость шейки матки во всех направлениях, не передающаяся на тело матки;
  - признак Гентера I — наличие гребневидного утолщения (выступа) на передней поверхности матки;
  - признак Гентера II — перегиб матки кпереди (*hyperanteflexio*) в результате сильного размягчения перешейка.

Биологические методы диагностики беременности, проводимые у животных, утратили свою ведущую роль. Благодаря высокой специфичности и чувствительности предпочтение отдают радиоиммунологическому методу количественного определения  $\beta$ -ХГ в сыворотке крови. Применение радиоиммунологических методов дает возмож-



**Рис. 6.1.** Признаки беременности: а — Горвица—Гегара; б — Гентера I; в — Пискачека

ность уже через 5–7 дней после зачатия определить уровень ХГ, равный 0,12–0,5 МЕ/л.

Положительно оцениваются иммуноферментные экспресс-методы выявления ХГ или  $\beta$ -ХГ в моче, позволяющие диагностировать беременность через 1–2 нед после зачатия. Иммуноферментные тесты основаны на изменении цвета реактива при положительной реакции антиген–антитело.

В настоящее время существуют тест-системы для быстрого определения наличия или отсутствия беременности, которыми могут пользоваться сами женщины. Наличие беременности может быть установлено с помощью известных серологических методов, в основе

которых лежит реакция антиген—антитело. Принцип метода основан на торможении реакции гемагглютинации человеческим ХГ, содержащимся в моче беременной. Чувствительность метода составляет 2500 МЕ ХГ в 1 л мочи. Как правило, такое количество ХГ содержится в моче беременных с 8-го дня задержки менструации.

Для постановки этих реакций предложены сыворотки гравимун, гравидодиагностикум и др.

Все лабораторные методы определения ХГ и  $\beta$ -ХГ высокоспецифичны: правильные ответы отмечаются в 92—100% случаев.

**Достоверные признаки беременности.** Во второй половине беременности появляются признаки, свидетельствующие о наличии плода в полости матки, — достоверные (несомненные) признаки беременности.

К достоверным признакам беременности относятся:

- прощупывание частей плода;
- ясно слышимые сердечные тоны плода. Сердцебиение плода выслушивается акушерским стетоскопом с 20-й недели беременности в виде ритмичных ударов. В норме сердцебиение плода 120—140 в минуту, ясное, ритмичное. Иногда удается уловить сердцебиение плода с 18—19-й недели беременности;
- движения плода, ощущаемые лицом, обследующим беременную. Движения плода определяются при обследовании женщины во второй половине беременности. Беременные сами ощущают движение плода с 20-й недели (повторнородящие несколько раньше), но эти ощущения к достоверным признакам беременности не относятся, потому что могут быть ошибочными. Так, женщина может принять за движение плода перистальтику кишечника.

## ДИАГНОСТИКА ПОЗДНИХ СРОКОВ БЕРЕМЕННОСТИ

При исследовании определяют членорасположение, положение, позицию, вид позиции, предлежание плода.

**Членорасположение плода (*habitus*)** — отношение его конечностей к голове и туловищу. В норме сгибательный тип членорасположения — голова наклонена к грудной клетке, ножки согнуты в тазобедренных и коленных суставах; плод имеет форму овоида.

**Положение плода** (*situs*) — отношение продольной оси плода к продольной оси (длиннику) матки. Различают следующие положения плода:

- продольное (рис. 6.2, I) — продольная ось плода и продольная ось матки совпадают;
- поперечное (рис. 6.2, II) — продольная ось плода перпендикулярна продольной оси матки;
- косое — продольная ось плода образует с продольной осью матки острый угол.

В норме продольное положение плода встречается в 99,5% всех родов, поперечное и косое (патологическое) — в 0,5% родов.

**Позиция плода** (*positio*) — отношение спинки плода к левой и правой сторонам матки. Если спинка плода обращена к левой стороне матки, говорят о первой позиции, если она обращена к правой стороне матки — о второй позиции.

При поперечном положении плода позиция определяется не по спинке, а по голове плода. Если голова обращена к левой стороне матки — первая позиция, если она обращена к правой стороне — вторая.

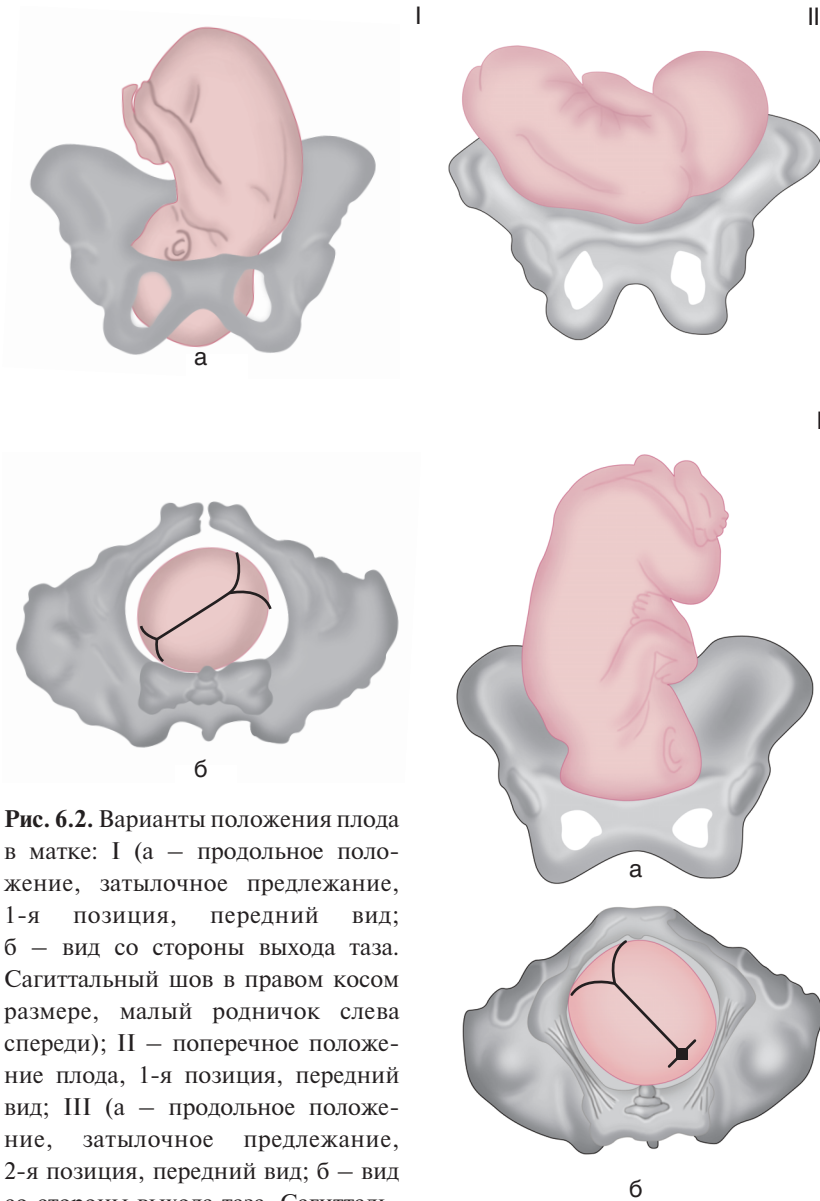
**Вид позиции** (*visus*) — отношение спинки плода к передней или задней стенке матки. Если спинка обращена кпереди, говорят о переднем виде позиции (рис. 6.2, III), если кзади — о заднем виде позиции (рис. 6.2, IV–V).

**Предлежание плода** (*praesentatio*) — отношение крупной части плода (головы или ягодиц) к входу в малый таз. Если над входом в таз матери находится голова плода — предлежание головное, если тазовый конец — предлежание тазовое (рис. 6.2, II). В норме головное предлежание встречается в 96,5% родов. Роды в тазовом предлежании рассматриваются как патологические, встречаются в 3,5% случаев.

**Предлежащая часть** (*pars praevia*) — часть плода, которая расположена ко входу в малый таз и первой проходит родовые пути. При головном предлежании ко входу в малый таз могут быть обращены:

- затылок (затылочное предлежание плода);
- темя (теменное или переднеголовное предлежание);
- лоб (лобное предлежание);
- лицо (лицевое предлежание).

Типичным является затылочное предлежание (сгибательный тип).



**Рис. 6.2.** Варианты положения плода в матке: I (а – продольное положение, затылочное предлежание, 1-я позиция, передний вид; б – вид со стороны выхода таза. Сагиттальный шов в правом косом размере, малый родничок слева спереди); II – поперечное положение плода, 1-я позиция, передний вид; III (а – продольное положение, затылочное предлежание, 2-я позиция, передний вид; б – вид со стороны выхода таза. Сагиттальный шов в левом косом размере, малый родничок справа спереди)