

Неотложные состояния в урологии

Редакторы:

**Х. Хашим, Дж. Рейнард, Н.С. Кован,
Д. Вуд, Н. Арменакас**

Перевод с английского под редакцией
И.И. Абдуллина



Москва
ИЗДАТЕЛЬСКАЯ ГРУППА
«ГЭОТАР-Медиа»
2016

НЕОТЛОЖНАЯ ПОМОЩЬ ПРИ ПАТОЛОГИИ ОРГАНОВ МОШОНКИ И НАРУЖНЫХ ПОЛОВЫХ ОРГАНОВ

Джон Рейnard¹

ПЕРЕКРУТ ЯИЧКА И ПРИДАТКА ЯИЧКА

Во время развития плода происходит опущение яичка в паховый канал, при этом спереди его покрывает брюшина (рис. 6.1). При дальнейшем опущении яичка брюшина образует канал, называемый влагалищным отростком брюшины (*processus vaginalis*). Яичко, покрываемое брюшиной, находится внутри данного канала. К моменту рождения или в ближайшее время после рождения просвет влагалищного отростка брюшины облитерируется, после этого оставшаяся в мошонке часть влагалищного отростка брюшины называется влагалищной оболочкой яичка (*tunica vaginalis*). Влагалищная оболочка состоит из двух слоев брюшины, которые покрывают всю поверхность яичка, кроме его задней части (рис. 6.2). Внутренний слой брюшины, покрывающий яичко, называется висцеральным листком влагалищной оболочкой яичка, в то время как наружный слой, выстилающий

¹ J. Reynard, DM, FRCS (Urol).

Department of Urology, Nuffield Department of Surgical Sciences, Oxford University Hospitals, Oxford, UK.

The National Spinal Injuries Centre, Stoke Mandeville Hospital, Aylesbury, UK.

e-mail: john.reynard@ouh.nhs.uk.

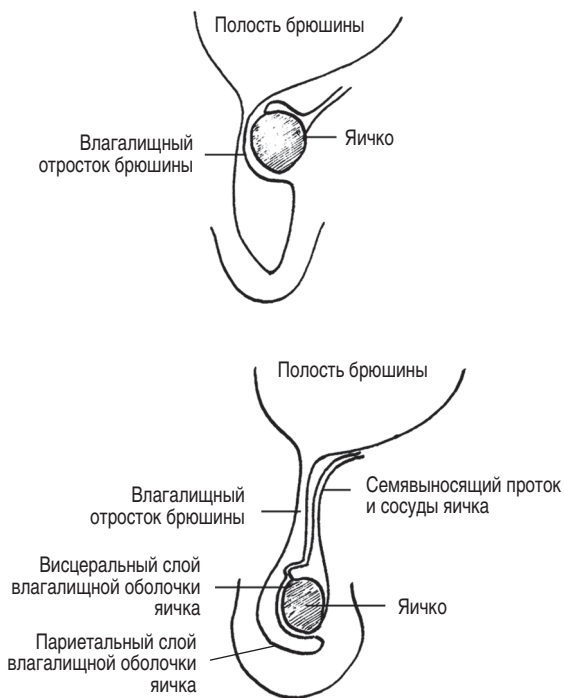


Рис. 6.1. Процесс опущения яичка

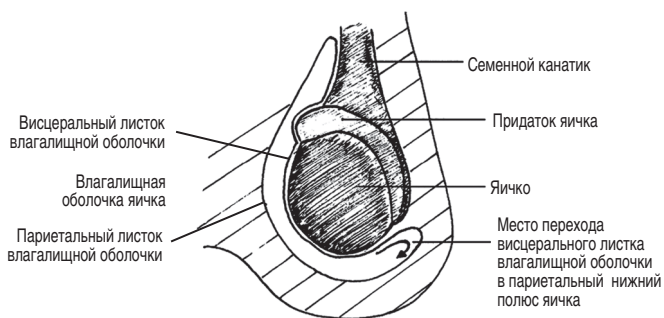


Рис. 6.2. Задняя поверхность яичка фиксирована к прилежащим тканям мошонки

внутреннюю поверхность мошонки, называется париетальным листком влагалищной оболочки яичка.

Иногда у новорожденных париетальный слой влагалищной оболочки слабо связан с другими слоями мошонки, и, следовательно, возможен перекрут влагалищной оболочки вместе с находящимся в ней яичком. В том случае, если при перекруте вовлекаются оба листка влагалищной оболочки яичка, данное состояние называется экстравагинальным перекрутом яичка. У мальчиков и мужчин париетальный листок влагалищной оболочки прочно связан с остальными слоями мошонки, что делает экстравагинальный перекрут яичка невозможным.

В большинстве случаев передняя и боковые поверхности яичка покрыты висцеральным листком влагалищной оболочки, однако задняя поверхность яичка данным листком не покрыта и спаяна с оболочками мошонки. В этом случае перекрут яичка невозможен (см. рис. 6.2). Тем не менее у некоторых мальчиков и мужчин вся поверхность яичка вместе с семенным канатиком покрыта висцеральным листком влагалищной оболочки (рис. 6.3). Ввиду этих особенностей создаются условия для перекрута яичка, поскольку оно висит как язык в колоколе и может вращаться.

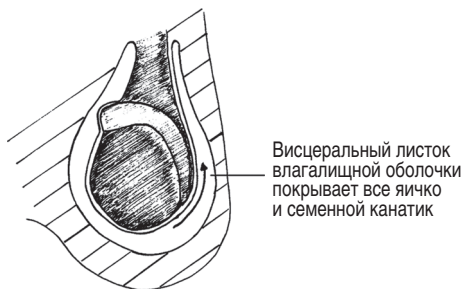


Рис. 6.3. Вся поверхность яичка и семенной канатик покрыты висцеральным листком влагалищной оболочки яичка, что предрасполагает к интравагинальному перекруту яичка и придатка

В этом случае поворот яичка происходит между слоями влагалищной оболочки и называется интравагинальным перекрутом яичка.

Висцеральный листок влагалищной оболочки покрывает все яичко и семенной канатик

Привески яичка

К яичку прилежат так называемые привески яичка. Они являются рудиментами, развивающимися из эмбриональных структур. Привески яичек (также называемые гидатидами Морганьи) являются остатками мюллеровых протоков (при развитии женского организма из данных протоков развиваются маточные трубы и верхняя часть влагалища). У 80% мужчин придатки яичка прилежат к яичку частично, располагаясь на ножке (*Rolnick et al.*, 1968), и, следовательно, склонны к перекруту, что является причиной боли (имитируя перекрут яичка).

Придаток яичка, семявыносящий проток и семенные пузырьки развиваются из мезонефрального (вольфова) протока. Являясь производной вольфова протока (а точнее, остатком головного конца мезонефральной трубки), придаток почти всегда располагается на ножке. Так же как и в случае с гидатидами Морганьи, возможен перекрут придатка яичка, что является причиной боли в мошонке.

Определение

Перекрут яичка — патологическое скручивание семенного канатика, приводящее к странгуляции и нарушению кровотока в яичках и их придатках. Перекрут яичка является неотложным состоянием. Он может быть двух типов:

- наиболее часто встречающийся — интравагинальный (перекрут яичка происходит вместе с влагалищной оболочкой) тип;

- экстравагинальный тип, возникающий в нео- или пренатальном периоде.

Перекрут яичка наиболее часто возникает у мужчин в возрасте от 10 до 30 лет. Несмотря на то что пик заболеваемости приходится на 13–15 лет, данное патологическое состояние может развиваться в любом возрасте. Более часто встречается перекрут левого яичка. В 2% случаев встречается перекрут обоих яичек.

Клиническая картина

Клинически перекрут яичка, как правило, проявляется внезапной интенсивной болью в одной из половин мошонки, иногда заставляя пациента проснуться. Боль может иррадиировать в пах или поясницу, отражая эмбриологическое развитие яичка и его иннервацию. У некоторых пациентов боль в пояснице, паху или животе может преобладать над болью в мошонке и являться основной жалобой при обращении к врачу. При этом пациент может не упомянуть (или может даже не заметить) наличие боли в мошонке, вследствие чего неопытный врач может не провести осмотр мошонки.

Характерными симптомами являются тошнота и рвота. В анамнезе за несколько часов до появления болевого синдрома может отмечаться травма яичка. Некоторые пациенты могут сообщить об эпизодах появления подобных болевых ощущений в прошлом, которые разрешились спонтанно, на основании чего можно предположить о перекруте яичка с последующей спонтанной деторсией. Кроме интенсивной боли, у пациента может быть выявлено небольшое повышение температуры тела. Ввиду выраженного болевого синдрома пальпация мошонки может быть затруднена. Также пациенты будут испытывать усиление болей при ходьбе и подъеме, чтобы прилечь на смотровой стол. При пальпации мошонки отмечаются уплотнение