

---

# Терапевтическая эндоскопия желудочно- кишечного тракта

## Атлас

*Редакторы*

Х.Дж. Чун

С.-К. Янг

М.-Г. Чой

*Перевод с английского под редакцией  
профессора С.А. Палевской*



Москва  
ИЗДАТЕЛЬСКАЯ ГРУППА  
«ГЭОТАР-Медиа»  
2019

---

## Оглавление

Предисловие к изданию на русском языке . . . . .	7
Предисловие к изданию на английском языке . . . . .	9
Участники издания . . . . .	11
Список сокращений . . . . .	15
Введение . . . . .	17
Глава 1. Эндоскопическое лечение варикозно расширенных вен пищевода ( <i>Young Hoon Youn</i> ) . . . . .	19
Глава 2. Эндоскопическое лечение варикозно расширенных вен желудка ( <i>Woo Chul Chung</i> ) . . . . .	35
Глава 3. Эндоскопическое лечение неварикозных кровотечений из верхних отделов желудочно-кишечного тракта ( <i>Hang Lak Lee</i> ) . . . . .	51
Глава 4. Эндоскопическое лечение кровотечений из нижних отделов желудочно-кишечного тракта ( <i>Geom Seog Seo</i> ) . . . . .	81
Глава 5. Удаление инородных тел из желудочно-кишечного тракта ( <i>Si Hyung Lee</i> и <i>Kyung Sik Park</i> ) . . . . .	101
Глава 6. Эндоскопическая резекция слизистой при неоплазиях верхних отделов желудочно-кишечного тракта ( <i>Jae-Young Jang</i> ) . . . . .	119
Глава 7. Эндоскопическая диссекция в подслизистом слое при ранних раках пищевода ( <i>Hwoon-Yong Jung</i> и <i>Ho June Song</i> ) . . . . .	149
Глава 8. Эндоскопическая диссекция в подслизистом слое при неоплазиях желудка ( <i>Sang Gyun Kim</i> и <i>Il Kwun Chung</i> ) . . . . .	167
Глава 9. Полипэктомия при колоноскопии ( <i>Sung Noh Hong</i> и <i>Chang Kyun Lee</i> ) . . . . .	195
Глава 10. Эндоскопическая диссекция в подслизистом слое при колоректальных неоплазиях ( <i>Jeong-Sik Byeon, Eun Soo Kim</i> и <i>Bong Min Ko</i> ) . . . . .	239
Глава 11. Терапевтическая абляция при неоплазиях желудочно-кишечного тракта ( <i>Kee Myung Lee</i> ) . . . . .	279
Глава 12. Эндоскопическое лечение подслизистых опухолей желудочно-кишечного тракта ( <i>Gwang Ha Kim</i> и <i>Jin Seok Jang</i> ) . . . . .	293
Глава 13. Эндоскопическая дилатация доброкачественных стриктур пищевода ( <i>Jie-Hyun Kim</i> ) . . . . .	315
Глава 14. Установка стентов при опухолевой обструкции пищевода ( <i>Byung-Hoon Min</i> ) . . . . .	329

---

Глава 15. Эндоскопическая дилатация и стентирование при стенозе привратника ( <i>Ki-Nam Shim</i> ) . . . . .	343
Глава 16. Эндоскопическое лечение ахалазии ( <i>Su Jin Hong</i> ) . . . . .	355
Глава 17. Стентирование при опухолевой обструкции толстой кишки ( <i>Bora Keum</i> ) . . . . .	373
Глава 18. Чрескожная эндоскопическая гастростомия ( <i>Jae Myung Park</i> и <i>Chul-Hyun Lim</i> ) . . . . .	393
Глава 19. Эндоскопическое лечение перфорации желудочно-кишечного тракта и несостоятельности анастомоза ( <i>Chung Nam Shim</i> и <i>Sang Kil Lee</i> ) . . . . .	407
Глава 20. Терапевтическая эндоскопия тонкой кишки ( <i>Seong Ran Jeon</i> и <i>Jin-Oh Kim</i> ) . . . . .	425
Глава 21. Взятие образцов для биопсии из подслизистых опухолей под контролем ультразвука ( <i>Tae Hee Lee</i> ) . . . . .	441
О редакторах . . . . .	465
Предметный указатель . . . . .	467

# Эндоскопическое лечение варикозно расширенных вен пищевода

## Глава 1

Young Hoon Youn<sup>1</sup>

### Содержание

<b>1.1. Общая информация</b> . . . . .	20
<b>1.2. Показания</b> . . . . .	21
<b>1.3. Необходимые условия</b> . . . . .	21
1.3.1. Эндоскопические признаки и классификация варикозно расширенных вен пищевода . . . . .	21
1.3.2. Факторы риска кровотечения из варикозно расширенных вен . . . . .	22
<b>1.4. Инструменты</b> . . . . .	23
1.4.1. Оригинальный одноразовый лигатор . . . . .	23
1.4.2. Многоразовые лигирующие устройства . . . . .	24
1.4.3. Игла для склеротерапии . . . . .	24
<b>1.5. Техника</b> . . . . .	26
1.5.1. Эндоскопическая склеротерапия . . . . .	26
1.5.2. Эндоскопическое лигирование варикозно расширенных вен . . . . .	26
<b>1.6. Осложнения</b> . . . . .	33
1.6.1. Осложнения эндоскопической склеротерапии . . . . .	33
1.6.2. Осложнения эндоскопического лигирования варикозно расширенных вен . . . . .	33
<b>1.7. Первичная профилактика</b> . . . . .	34
<b>Список литературы</b> . . . . .	34

<sup>1</sup> Y.H. Youn

Отделение гастроэнтерологии, медицинский колледж Университета Yonsei, Сеул, Корея  
Отделение внутренней медицины, госпиталь Gangnam Severance, медицинский колледж  
Университета Yonsei, Сеул, Корея  
e-mail: dryoun@yuhs.ac

© Springer-Verlag Berlin Heidelberg 2015

H.J. Chun et al. (eds.). *Therapeutic Gastrointestinal Endoscopy: A Comprehensive Atlas*.  
DOI 10.1007/978-3-642-55071-3\_1

### Основные положения

- Наиболее эффективным способом лечения кровотечений из варикозно расширенных вен пищевода считается лигирование, известное как эндоскопическое лигирование вен (ЭЛВ).
- Эндоскопическая склеротерапия (ЭСТ), осуществляемая путем инъекции склерозанта, — возможный вариант лечения, но она не рекомендуется как средство первичной или вторичной профилактики кровотечения в связи с высоким риском развития осложнений.
- У пациентов с продолжающимся или предполагаемым кровотечением из варикозно расширенных вен пищевода ЭЛВ оказывается приоритетным методом лечения, предшествующим ЭСТ.
- ЭЛВ эффективно для первичной профилактики, но в большинстве случаев должно быть использовано у пациентов, у которых отмечается непереносимость  $\beta$ -блокаторов или имеются противопоказания к их назначению.
- После эпизода кровотечения из варикозно расширенных вен пищевода ЭЛВ должно проводиться каждые 2–4 нед до полной эрадикации варикозно расширенных вен.

## 1.1. Общая информация

Эзофагеальные варикозные вены — это портосистемные коллатерали, которые формируются в условиях портальной гипертензии. Портосистемные коллатерали первично формируются из подслизистого слоя нижней части пищевода; разрыв и кровотечение из варикозно расширенных вен — наиболее частое осложнение цирроза печени и вторая по частоте причина смерти пациентов.

Примерно 30% пациентов с циррозом печени имеют варикозное расширение вен на стадии диагностики цирроза, их число возрастает до 90% в течение 10 лет, и у 30% из них развивается кровотечение. Тем не менее не существует иного метода, позволяющего определить, у какого пациента с циррозом есть варикозно расширенные вены, кроме эндоскопического метода. Именно поэтому пациенты с циррозом класса А по классификации Чайлда–Пью с признаками портальной гипертензии или с циррозом класса В или С должны пройти эндоскопическое исследование [1].

Однажды появившись, варикозно расширенные вены увеличиваются в размере до тех пор, пока не разорвутся и не начнется кровотечение. К факторам, которые ассоциируются с быстрым прогрессированием варикозных узлов от маленьких до больших, относятся декомпенсированный цирроз (класс В или С по классификации Чайлда–Пью), цирроз алкогольной этиологии, повышение давления в печеночных венах и выявление «красных знаков» около варикозных узлов [2].

Смертность от кровотечений из варикозных узлов значительно снизилась с 40% в 1980-х гг. до 6–12% в 2000-х гг. [3]. Это снижение связано с внедрением эффективных лечебных техник, таких как эндоскопическая и фармацевтическая терапия и оперативное лечение — трансъюгулярный внутрипеченочный портосистемный шунт, так же как и развитие общей медикаментозной терапии.

## 1.2. Показания

- Неотложная эндоскопия показана для всех пациентов с кровотечениями из желудочно-кишечного тракта, и экстренное эндоскопическое лечение должно быть проведено при наличии кровотечения из варикозно расширенных вен.
- После эндоскопического гемостаза по поводу острого кровотечения из варикозно расширенных вен с целью предупреждения повторного кровотечения (вторичная профилактика) должно быть повторено избирательное эндоскопическое лечение до исчезновения варикозных узлов в пищеводе.
- Профилактическое эндоскопическое лечение варикозных узлов, которые никогда ранее не кровоточили (т.е. первичная профилактика), также будет эффективным. Но в большинстве случаев оно может стать резервным лечением у пациентов, у которых отмечается непереносимость или имеются противопоказания к профилактическому лечению  $\beta$ -блокаторами. Тем не менее первичная профилактика может быть проведена, когда риск развития кровотечения очень высок (большие, напряженные варикозные узлы с «красными знаками»).

### Что вы должны знать: показания к эндоскопическому лечению варикозно расширенных вен пищевода

- Экстренный эндоскопический гемостаз необходим при выявлении острого кровотечения из варикозно расширенных вен.
- Профилактическое эндоскопическое лечение варикозно расширенных вен возможно, когда риск развития кровотечения очень высок (большие, напряженные варикозные узлы с «красными знаками»).

## 1.3. Необходимые условия

### 1.3.1. Эндоскопические признаки и классификация варикозно расширенных вен пищевода

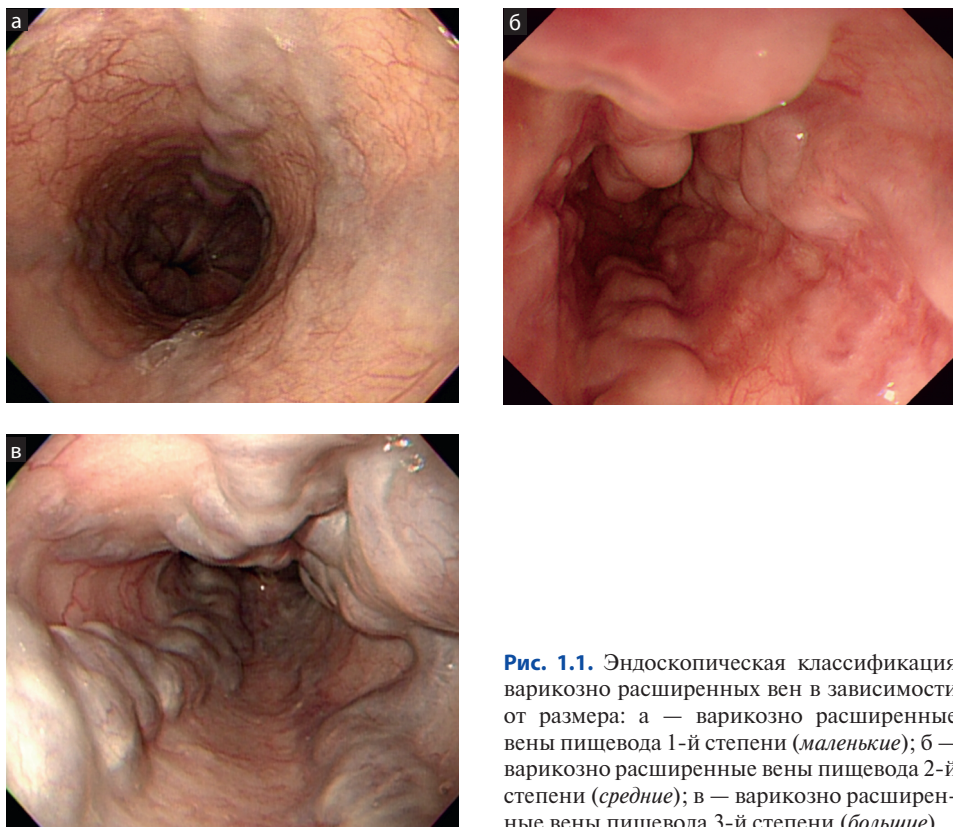
Варикозно расширенные вены пищевода представляют собой длинные стволы расширенных вен, которые обычно появляются в нижней трети пищевода, прямо над пищеводно-желудочным сфинктером. Варикозное расширение вен пищевода классифицируется в соответствии с их размерами (табл. 1.1; рис. 1.1 и 1.2).

**Таблица 1.1.** Градация размеров варикозно расширенных вен пищевода

Размер узла	Двухразмерная классификация (Американское общество по изучению печени)	Трехразмерная классификация (Итальянский проект по циррозу печени)
Маленький (1-я степень)	<5 мм	Незначительно приподнятые, маленькие, прямые вены
Средний (2-я степень)	—	Увеличенные извитые вены, занимающие менее $\frac{1}{3}$ просвета пищевода

Окончание табл. 1.1

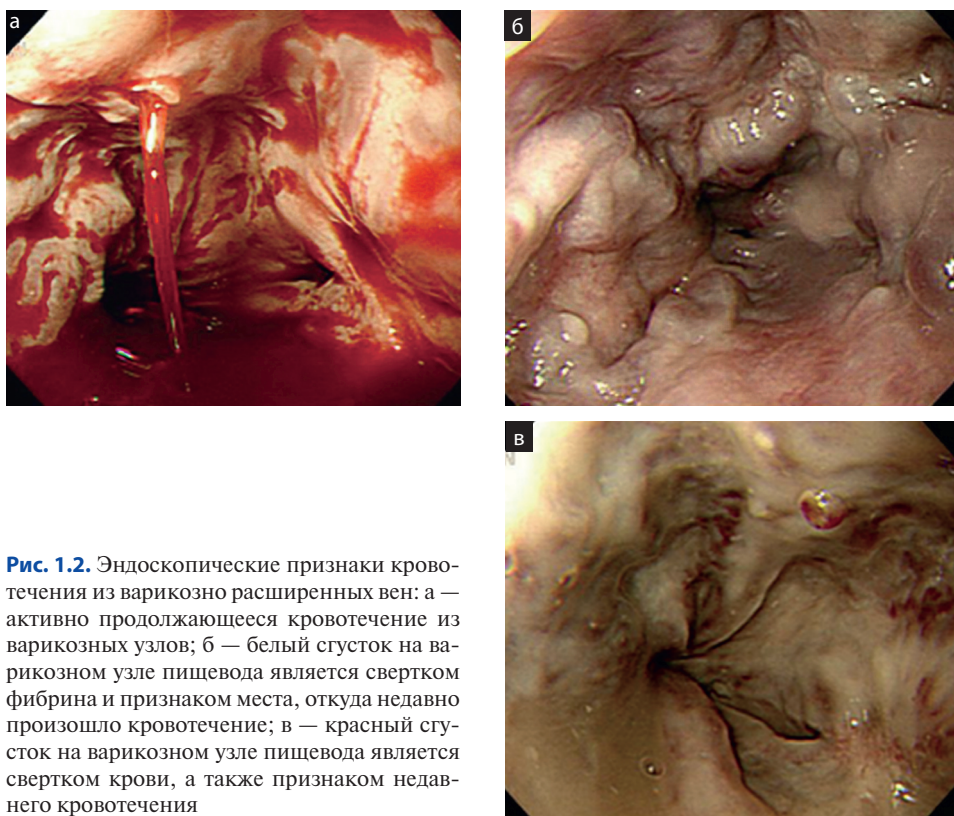
Размер узла	Двухразмерная классификация (Американское общество по изучению печени)	Трехразмерная классификация (Итальянский проект по циррозу печени)
Большой (3-я степень)	>5 мм	Большие, выбухающие в просвет и занимающие более $\frac{1}{3}$ просвета пищевода



**Рис. 1.1.** Эндоскопическая классификация варикозно расширенных вен в зависимости от размера: а — варикозно расширенные вены пищевода 1-й степени (*маленькие*); б — варикозно расширенные вены пищевода 2-й степени (*средние*); в — варикозно расширенные вены пищевода 3-й степени (*большие*)

### 1.3.2. Факторы риска кровотечения из варикозно расширенных вен

Наиболее значимым предрасполагающим фактором возможного кровотечения оказывается размер варикозного узла, который подчиняется закону Лапласа — напряженность стенки узла растет с увеличением его радиуса и трансмурального давления. Средний показатель развития кровотечения из узла более 5 мм в диаметре составляет 30% в течение 2 лет. К остальным предрасполагающим факторам относят тяжесть дисфункции печени, определяемую по классификации Чайлда—Пью и наличие «красных знаков» [4]. «Красные знаки» включают вишневые пятна, красные рубцы и гемоцистные пятна (рис. 1.3).



**Рис. 1.2.** Эндоскопические признаки кровотечения из варикозно расширенных вен: а — активно продолжающееся кровотечение из варикозных узлов; б — белый сгусток на варикозном узле пищевода является свертком фибрина и признаком места, откуда недавно произошло кровотечение; в — красный сгусток на варикозном узле пищевода является свертком крови, а также признаком недавнего кровотечения

## 1.4. Инструменты

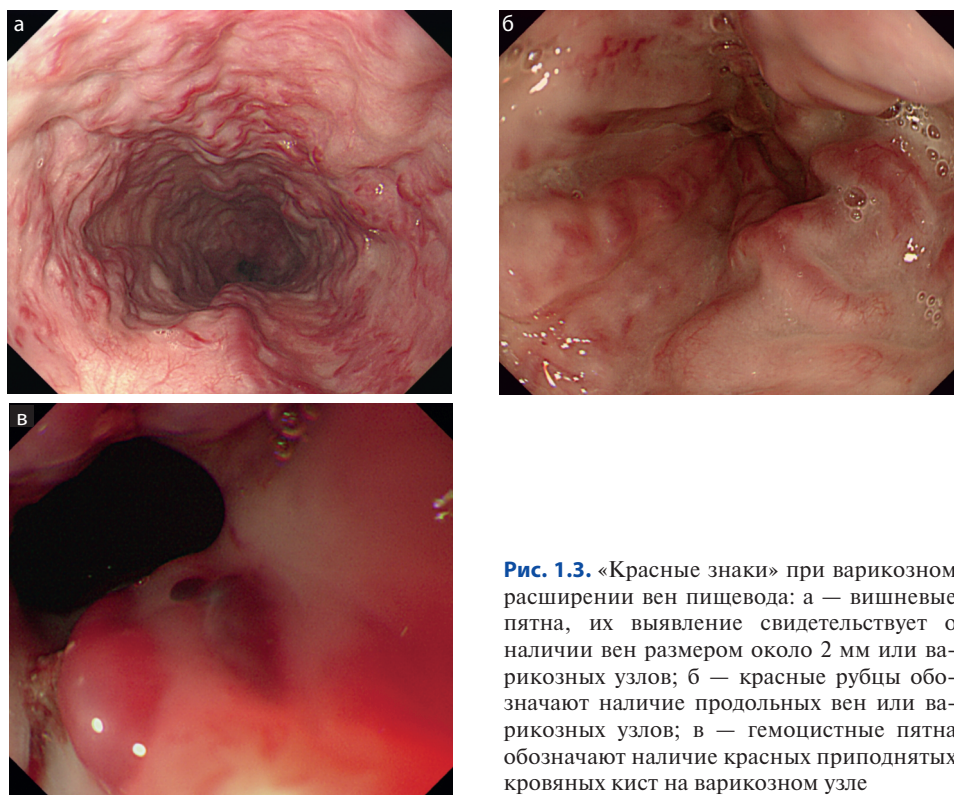
Базовый набор инструментов для гемостаза включает ширококанальный эндоскоп с функцией подачи воды, дополнительный аспиратор и помпу для подачи воды.

Устройство для наложения лигатур на варикозные узлы состоит из прозрачного полого колпачка, адаптера, надевающегося на кончик эндоскопа, предварительно расширенных эластичных лигирующих колец и механизма сбрасывания. Целевой участок ткани аспирируется в прозрачный колпачок съемного адаптера. Триггерный механизм сбрасывает эластичное кольцо, лигирующее ткань.

### 1.4.1. Оригинальный одноразовый лигатор

Оригинальное (и все еще доступное) лигирующее устройство (лигатор Стигманна—Гоффа) обычно предполагает использование направительной трубки, потому что эндоскоп может быть удален, перезаряжен и снова введен после использования каждого кольца (рис. 1.4, а).






**Рис. 1.3.** «Красные знаки» при варикозном расширении вен пищевода: а — вишневые пятна, их выявление свидетельствует о наличии вен размером около 2 мм или варикозных узлов; б — красные рубцы обозначают наличие продольных вен или варикозных узлов; в — гемоцистные пятна обозначают наличие красных приподнятых кровяных кист на варикозном узле

### 1.4.2. Многоразовые лигирующие устройства

Многоразовые устройства для лигирования распространены более широко, чем оригинальные одноразовые лигаторы, так как процедура при их использовании более простая и быстрая. Лигирующие устройства с большим количеством колец пришли на смену устаревшим направляющим трубкам, так как 4–10 колец могут быть наложены без удаления эндоскопа. Однако устройство с большим количеством колец увеличивает длину неизгибаемого кончика эндоскопа, и завести эндоскоп в пищевод может быть затруднительно у некоторых пациентов. В данной ситуации могут быть полезными направляющие трубки. Они также позволяют у пациентов с острым кровотечением, даже при использовании лигаторов с большим количеством колец, предупредить развитие аспирационной пневмонии. Сегодня несколько компаний производят лигирующие устройства с большим количеством колец для лечения варикозного расширения вен пищевода (рис. 1.4, б–е).

### 1.4.3. Игла для склеротерапии

Обычная игла для склеротерапии должна иметь самый малый диаметр для минимизации риска развития кровотечения из места инъекции. Наружный диаметр 0,5 мм достаточен для жидких склерозантов. Длина иглы не превышает 5 мм, и ее скос должен быть коротким.



**Рис. 1.4.** Различные виды комплектов для лигирования. Устройство имеет короткую мягкую часть, которая надевается поверх кончика эндоскопа, и протяженную твердую пластиковую часть, на которую натягиваются резиновые кольца: а — оригинальный одноразовый лигатор (лигатор Стигманна–Гоффа); б–г — 4-, 6- и 10-кольцевые многоразовые лигаторы (Wilson-Cook); д, е — комплект Супер 7 (Boston Scientific)

## 1.5. Техника

Для лечения варикозного расширения вен пищевода доступны две принципиальные эндоскопические техники — ЭСТ и ЭЛВ.

### 1.5.1. Эндоскопическая склеротерапия

ЭСТ используется для лечения варикозных кровотечений около 50 лет, и ее эффективность при активном кровотечении достигается у 90% пациентов [5].

ЭСТ осуществляется путем введения склерозирующего агента в просвет вены или около варикозного узла. Склерозант может быть введен через иглу на кончике катетера, который проведен через рабочий канал эндоскопа (рис. 1.5).

Введение склерозанта в просвет вены вызывает немедленный тромбоз сосуда, а паравазальная инъекция — компрессию путем развития отека ткани и воспаления окружающих тканей.

Во время активного кровотечения склеротерапия может привести к гемостазу за счет внутривенного тромбоза и сдавления извне отечной тканью. При выполнении повторных процедур воспаление стенки вены и окружающих тканей приводит к фиброзу и, как результат, к облитерации вены.

Некоторые вещества (тетрадецилсульфат натрия, натрия морруат, этанол-амин олеат, полидоканол и этанол) могут использоваться в различных концентрациях, объемах и интервалах для лечения. Объем вводимого препарата при ЭСТ обычно составляет 1–3 мл для каждого варикозного узла и может быть увеличен до 10–15 мл на одно введение.

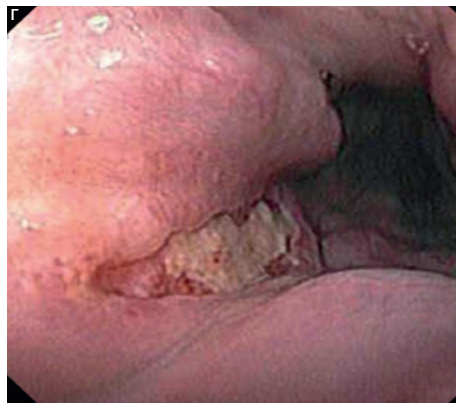
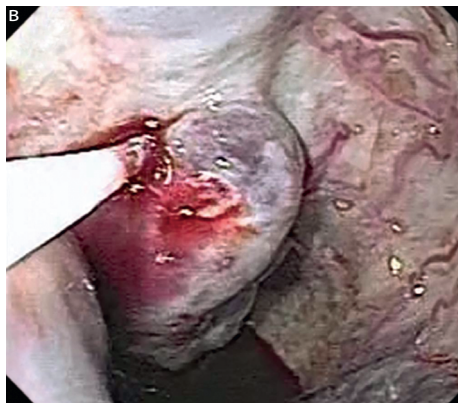
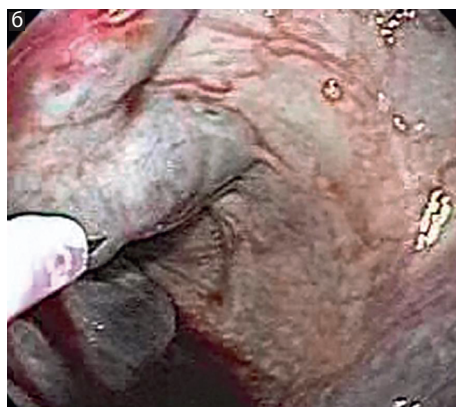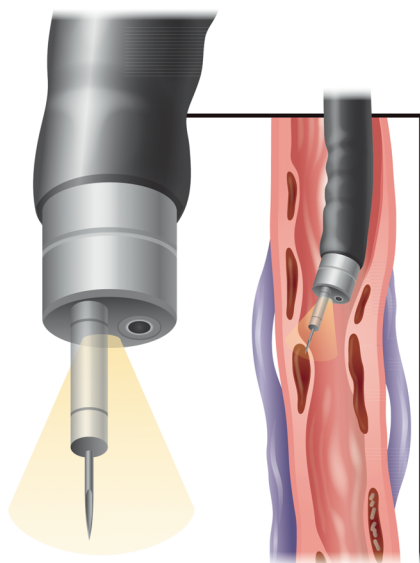
К преимуществам ЭСТ относятся ее цена и легкость использования; инъекционный катетер легко проходит через рабочий канал диагностического гастроскопа. Устройство быстро готовится, не используется повторно, и процедура вызывает быстрое развитие тромбоза.

Эффективность ЭСТ для остановки острого кровотечения из варикозно расширенных вен сравнима с лигированием, и ЭСТ может быть вариантом лечения острых кровотечений из варикозно расширенных вен пищевода. Однако ЭСТ имеет существенно большую частоту осложнений по сравнению с ЭЛВ, поэтому ЭСТ была в значительной степени заменена лигированием, которое демонстрирует преимущественную клиническую эффективность лечения кровотечений с наименьшими осложнениями. Таким образом, ЭСТ больше не рекомендуется как метод первичной и вторичной профилактики кровотечений из варикозно расширенных вен.

### 1.5.2. Эндоскопическое лигирование варикозно расширенных вен

ЭЛВ появилось как альтернатива эндоскопическому лечению варикозно расширенных вен пищевода с помощью ЭСТ, которая сопровождалась многочисленными осложнениями, и концепция ЭЛВ основывалась на принципах лечения геморроидальных узлов с использованием лигирующих резиновых колец. В конце 1980-х Stiegmann и Goff применили устройство для эндоскопического лигирования варикозно расширенных вен пищевода с целью их лече-

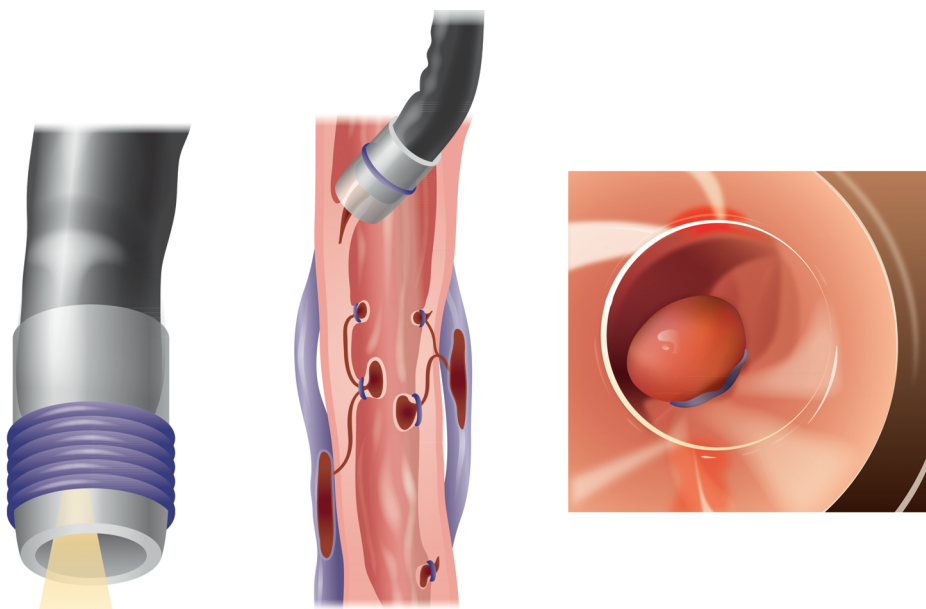
а



**Рис. 1.5.** Склеротерапия варикозных узлов пищевода: а — схематическая иллюстрация склеротерапии варикозных узлов пищевода; б — вид иглы для склеротерапии около варикозного узла; в — склерозант введен в просвет варикозного узла через иньектор; г — типичная продольная язва пищевода после склеротерапии

ния. ЭЛВ позволяет контролировать кровотечение у 80–100% пациентов и по своей эффективности сравнимо или даже чуть выше, чем ЭСТ, при достижении гемостаза.

ЭЛВ вызывает облитерацию путем пережатия всего или части варикозного узла с помощью резинового кольца, которая развивается в результате механической странгуляции и окклюзии вследствие тромбоза (рис. 1.6). Ткань затем некротизируется и отслаивается в течение промежутка времени от нескольких дней до недель, оставляя поверхностный язвенный дефект слизистой, который быстро заживает. ЭЛВ не требует применение склерозанта, что исключает



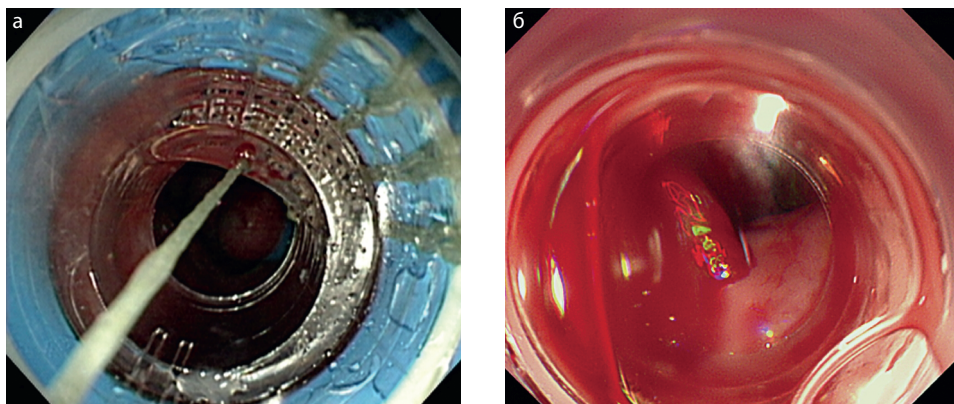
**Рис. 1.6.** Эндоскопическое лигирование вен. Устройство для лигирования располагается на конце эндоскопа. Устройство имеет часть, которая размещена на конце эндоскопа, и пластиковую часть, на которой расположены кольца. Кольца сброшены на варикозные узлы

глубокое повреждение стенки пищевода, которое может быть при ЭСТ. ЭЛВ стало методом выбора как для контроля кровотечения, так и для облитерации вен при вторичной профилактике, поскольку имеет более высокую эффективность и меньшее число осложнений по сравнению с ЭСТ.

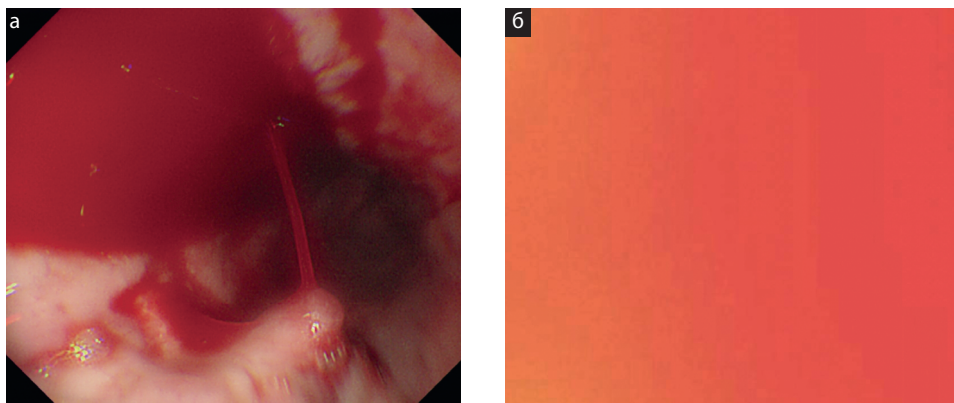
ЭЛВ заключается в наложении резиновых колец на варикозные стволы, которые аспирируются в пластиковый колпачок, надетый на кончик эндоскопа. ЭЛВ должно проводиться после тщательной эндоскопической оценки состояния варикозного расширения вен пищевода, которые подлежат лечению. Полезно измерить расстояние от резцов до гастроэзофагеального перехода и целевого варикозного узла перед началом ЭЛВ, поскольку зона обзора будет уменьшена из-за лигирующего колпачка, который надевается на кончик эндоскопа. Размещение колпачка ограничивает поле зрения, и скопление крови на конце устройства также препятствует хорошему обзору (рис. 1.7). Эти проблемы могут быть устранены путем активного промывания водой и аспирации.

Когда целевой варикозный узел определен, конец эндоскопа располагают над ним и проводят аспирацию до тех пор, пока узел не заполнит колпачок. Когда колпачок заполнен, узел становится красным (признак «красного узла»), в этот момент кольцо может быть наложено (рис. 1.8).

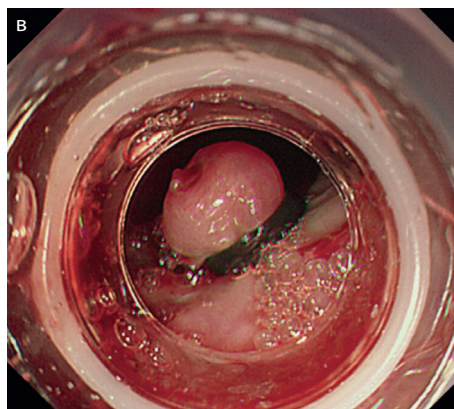
Идеально, если резиновое кольцо наложено на варикозный узел так, чтобы место кровотечения попало в зону лигирования, но даже если произошла ошибка и лигирована слизистая без варикозного узла, это не так опасно, как инъекция склерозанта, который может вызвать значительное повреждение ткани в качестве



**Рис. 1.7.** Вид через колпачок: а — поле зрения сужено за счет части колпачка с кольцами; б — в случае активного кровотечения накопление крови в колпачке затрудняет обзор



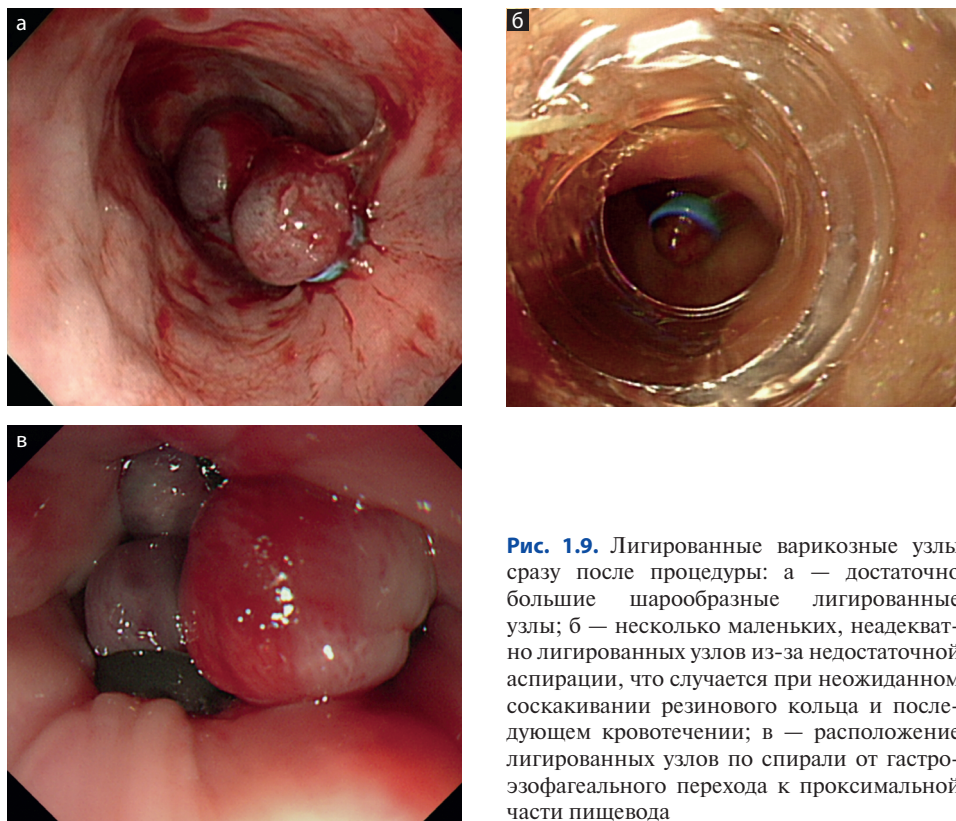
**Рис. 1.8.** Лигирование кольцами варикозных узлов пищевода во время кровотечения: а — продолжающееся кровотечение из варикозного узла пищевода; б — «красный узел» при аспирации целевого варикозного узла в колпачок и приближении слизистой к линзе эндоскопа; в — гемостаз достигнут путем шарообразного лигирования варикозного узла. Лигирование должно быть выполнено после аспирации необходимого объема ткани и формирования лигированных узлов в виде шариков для перекрытия кровотока



побочного эффекта. Однако, если источник кровотечения не выявлен, возможно наложение колец вслепую на зону гастроэзофагеального перехода, что уменьшает профузные кровотечения, на вены кольца могут быть наложены позже. Варикозные узлы с признаками перенесенного кровотечения (такие как белые свертки фибрина или красные свертки) должны быть лигированы в первую очередь, даже если они располагаются не в зоне гастроэзофагеального перехода.

Очень важно добиться появления «красного узла» (что вызвано близким расположением слизистой, покрывающей варикозный узел около линзы эндоскопа внутри лигирующего колпачка), так как это означает, что внутри колпачка находится необходимый объем ткани. Однако появление «красного узла» не всегда возможно при использовании мультилигирующего устройства из-за длинного наружного колпачка. Наложение резинового кольца на небольшой объем аспирированной ткани нередко приводит к соскакиванию кольца и может вызвать повреждение слизистой с частыми кровотечениями. Обычно наложение колец начинают с зоны гастроэзофагеального перехода и поднимаются проксимально по спирали, накладывая кольца по окружности на одном уровне (рис. 1.9).

На сегодняшний день не определено, какое количество колец может быть наложено за одну процедуру, и теоретически это количество не ограничено. Обычно в ходе первой процедуры накладывают от 6 до 10 колец, и несколько

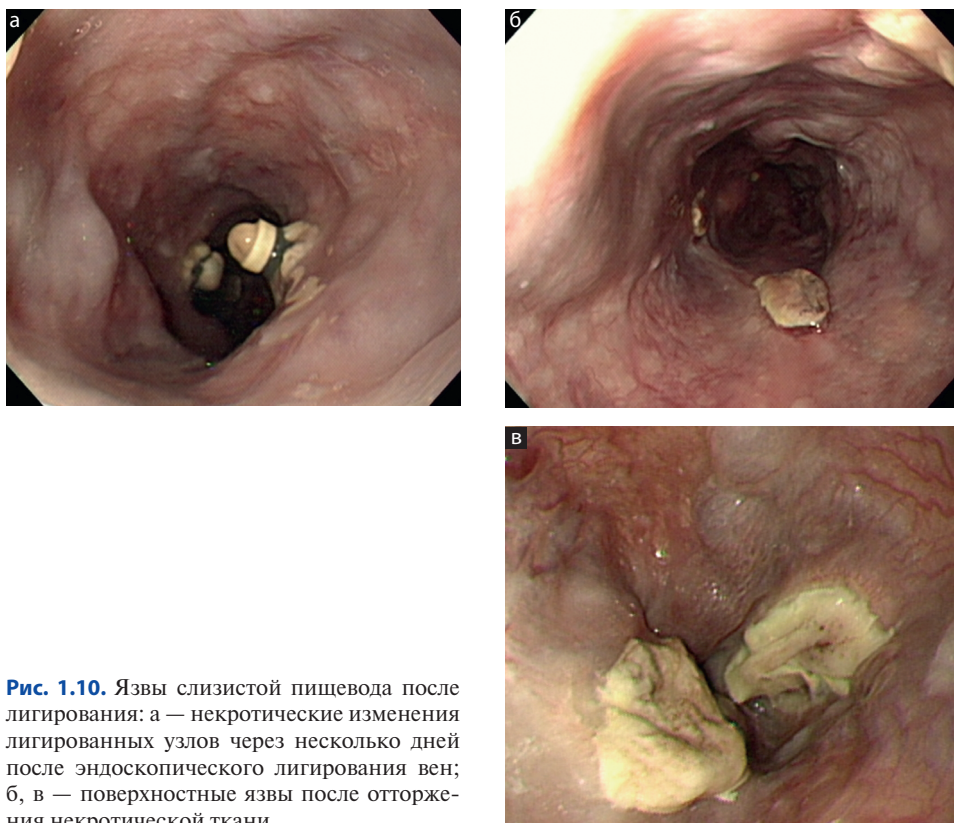


**Рис. 1.9.** Лигированные варикозные узлы сразу после процедуры: а — достаточно большие шарообразные лигированные узлы; б — несколько маленьких, inadequately лигированных узлов из-за недостаточной аспирации, что случается при неожиданном соскакивании резинового кольца и последующем кровотечении; в — расположение лигированных узлов по спирали от гастроэзофагеального перехода к проксимальной части пищевода

колец могут быть наложены в течение последующих процедур. Однако в одном рандомизированном проспективном исследовании было показано, что установка более 6 колец за процедуру не улучшала результаты лечения пациентов, но удлиняла время процедуры и увеличивала число соскакивающих колец.

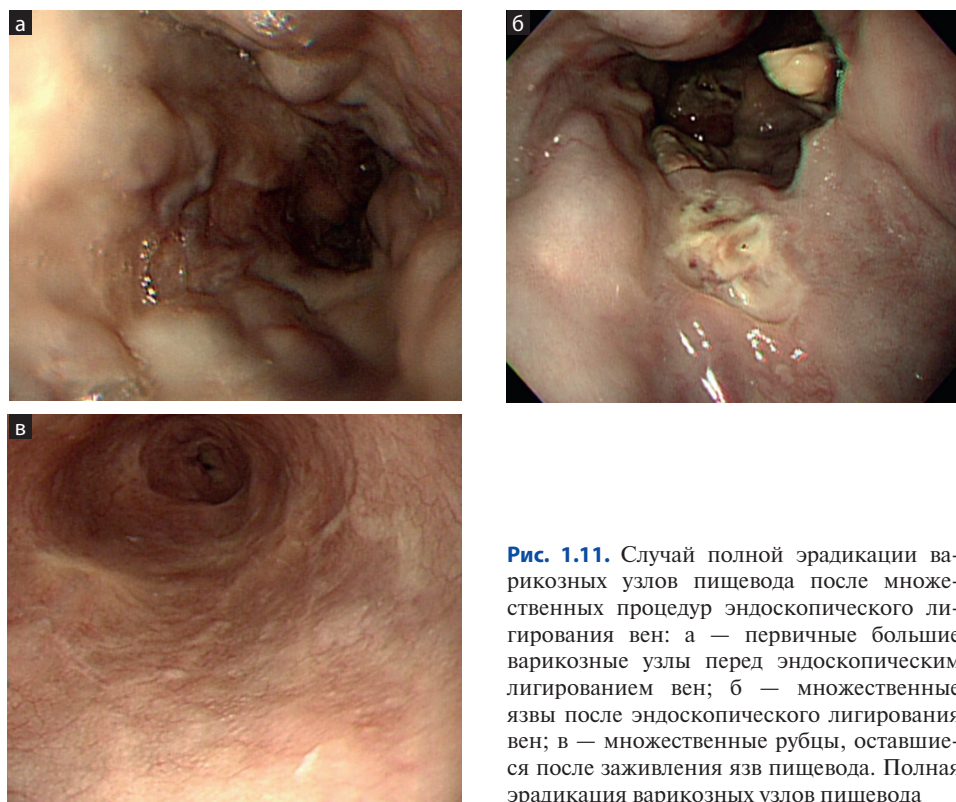
После наложения резиновых колец на варикозные узлы в пищеводе пациент может начинать пить жидкость через 12 ч и принимать мягкую пищу порционно. Лигированная ткань отпадает через несколько дней (промежуток — от 1 до 10 дней). После отторжения узлов на месте лигирования появляются поверхностные язвы и эзофагеальные варикозные узлы становятся меньше (рис. 1.10). Язвы слизистой пищевода, вызванные лигированием, как правило, поверхностные, занимают большую площадь и заживают значительно быстрее тех, которые появляются после ЭСТ.

Полная эрадикация варикозных узлов пищевода предполагает множественные процедуры по лигированию, так же как и при склеротерапии. Метаанализ [6] показал, что среднее число процедур ЭЛВ для достижения облитерации варикозно расширенных вен составило 3,6 и 5,4 процедуры по ЭСТ. В последующем, после первой процедуры лигирования, кольца можно накладывать на любые варикозные узлы. Обычно считают, что варикозные узлы исчезли, если их нельзя захватить и наложить на них кольцо с помощью лигатора (рис. 1.11).



**Рис. 1.10.** Язвы слизистой пищевода после лигирования: а — некротические изменения лигированных узлов через несколько дней после эндоскопического лигирования вен; б, в — поверхностные язвы после отторжения некротической ткани





**Рис. 1.11.** Случай полной эрадикации варикозных узлов пищевода после множественных процедур эндоскопического лигирования вен: а — первичные большие варикозные узлы перед эндоскопическим лигированием вен; б — множественные язвы после эндоскопического лигирования вен; в — множественные рубцы, оставшиеся после заживления язв пищевода. Полная эрадикация варикозных узлов пищевода

Оптимальный интервал между процедурами не определен. Интервал между процедурами ЭЛВ варьирует в разных исследованиях от 1 нед до 2 мес. Однако, поскольку рецидив кровотечения после ЭЛВ возникает в промежутке между первичной процедурой и полной облитерацией вен, выполнять повторные процедуры через длительный промежуток времени нецелесообразно. В руководстве, подготовленном Американским обществом по изучению печени, указано, что у пациентов, у которых развилось кровотечение из варикозных узлов и которые получали лечение путем ЭЛВ в качестве первичной профилактики, процедуры лигирования должны повторяться каждые 1–2 нед до достижения облитерации узлов, первая контрольная эзофагогастродуоденоскопия должна быть выполнена через 1–3 мес после облитерации и затем повторяться каждые 6–12 мес для выявления рецидива варикоза [7].

Когда эрадикация достигнута, пациент должен проходить эндоскопическое исследование каждые 3–6 мес. Главный недостаток ЭЛВ — возможные частые рецидивы варикозного расширения вен. К счастью, эти рецидивы могут быть вылечены повторными лигированиями, к тому же рецидивы после ЭЛВ не сопровождаются высоким риском повторных кровотечений и не предполагают иного эндоскопического лечения. Сопутствующее лечение неселективными  $\beta$ -блокаторами можно использовать, так как было показано, что это уменьшает частоту повторных кровотечений. Комбинация ЭСТ и ЭЛВ не дает особых преимуществ по сравнению с ЭЛВ.

**Что вы должны знать: советы по эндоскопическому лечению варикозно расширенных вен пищевода**

- ЭСТ:
  - объем вводимого при инъекции препарата при ЭСТ составляет 1–3 мл в каждый узел, но не более 10–15 мл за одну процедуру.
- ЭЛВ:
  - старайтесь получить «красный узел», подтверждающий, что объем варикозной ткани, аспирированный в колпачок, достаточен;
  - не существует ограничений по количеству лигатур, которые можно наложить за одну процедуру. Чаще всего за первую процедуру накладывают от 6 до 10 колец.

## 1.6. Осложнения

### 1.6.1. Осложнения эндоскопической склеротерапии

После ЭСТ могут развиваться несколько локальных и общих осложнений. Осложнения ЭСТ включают лихорадку, ощущение дискомфорта или боли за грудиной, дисфагию, кровотечение, вызванное инъекцией, перфорацию пищевода, медиастинит, плеврит, перикардит, бронхоэзофагеальный свищ, респираторный дистресс-синдром взрослых, дистальную эмболию, инфекционные осложнения, такие как бактериемия, дистальные абсцессы, спонтанный бактериальный перитонит. Главная причина всех опасных осложнений кроется в экстенсивном некрозе стенки, вызванном нарушением техники введения препарата — слишком большого количества склерозанта или склерозанта в высокой концентрации.

### 1.6.2. Осложнения эндоскопического лигирования варикозно расширенных вен

После всех успешных лигирований развиваются язвы слизистой пищевода, которые не относятся к осложнениям. Однако язвы после ЭЛВ менее выражены, чем после склеротерапии, которая часто вызывает появление глубоких язв, приводящих к медиастинальному воспалению и/или рубцеванию стенки пищевода. Сводные данные, полученные в результате многочисленных исследований, позволяют утверждать, что осложнения после ЭЛВ развиваются реже, чем после ЭСТ, в частности из-за поверхностного характера повреждения ткани. Случаи бактериемии и инфекционных осложнений после ЭСТ регистрируются в 5–10 раз чаще после ЭСТ, чем после ЭЛВ. Осложнения после ЭЛВ включают разрыв или перфорацию пищевода (чаще из-за травмы, наносимой рабочей частью прибора), преходящую дисфагию, ретро-стернальную боль, преходящую гипертензионную гастропатию, преходящую бактериемию, кровотечение из язвы после отторжения узла и, редко, стриктуру пищевода.

## 1.7. Первичная профилактика

В связи с тем, что кровотечение из варикозно расширенных вен пищевода сопровождается высокой смертностью, показана первичная профилактика. Неселективные  $\beta$ -блокаторы (например, пропранолол или надолол), принимаемые в терапевтических дозах, приводят к снижению частоты кровотечений на 25% и обеспечивают предупреждение или отсрочивают первый эпизод кровотечения из варикозно расширенных вен. Ранний прием  $\beta$ -блокаторов может замедлить рост маленьких варикозных узлов.

ЭСТ не рекомендуется как метод первичной профилактики, потому что она повышает смертность [8].

ЭЛВ приводит к эрадикации варикозно расширенных узлов с меньшими осложнениями, чем ЭСТ, и так же эффективна, как и прием  $\beta$ -блокаторов [9].

В одном из метаанализов показано, что ЭЛВ снижает частоту первого эпизода кровотечения из варикозно расширенных вен на 43% по сравнению с  $\beta$ -блокаторами, при этом разницы между этими способами лечения по показателю смертности не выявлено. Существует минимальный риск развития кровотечения при профилактическом лигировании. Преимущества ЭЛВ перед  $\beta$ -блокаторами обсуждаются, тем не менее они имеют примерно одинаковую эффективность.

В большинстве случаев ЭЛВ используют у пациентов, устойчивых к  $\beta$ -блокаторам или имеющих противопоказания к их применению.

### Список литературы

1. Grace N.D., Groszman R.J., Garcia-Tsao G. et al. Portal hypertension and variceal bleeding: an AASLD single topic symposium // *Hepatology*. — 1998. — Vol. 28. — P. 868–880.
2. Merli M., Nicolini G., Angeloni S. et al. Incidence and natural history of small esophageal varices in cirrhotic patients // *J Hepatol*. — 2003. — Vol. 38. — P. 266–272.
3. Carbonell N., Pauwels A., Serfaty L. et al. Improved survival after variceal bleeding in patients with cirrhosis over the past two decades // *Hepatology*. — 2004. — Vol. 40. — P. 652–659.
4. Garcia-Tsao G., Sanyal A.J., Grace N.D., Carey W. Prevention and management of gastroesophageal varices and variceal hemorrhage in cirrhosis // *Hepatology*. — 2007. — Vol. 46. — P. 922–38.
5. The North Italian Endoscopic Club for the Study and Treatment of Esophageal Varices. Predictors of the first variceal haemorrhage in patients with cirrhosis of the liver and esophageal varices // *New Engl Med J*. — 1988. — Vol. 319. — P. 983–989.
6. Truesdale Jr R.A., Wong R.K. Complications of esophageal variceal sclerotherapy // *Gastroenterol Clin North Am*. — 1991. — Vol. 20. — P. 859–870.
7. de Franchis R., Primignani M. Endoscopic treatments for portal hypertension // *Semin Liver Dis*. — 1999. — Vol. 19. — P. 439–455.
8. Soehendra N., Binmoeller K.F. Is sclerotherapy out? // *Endoscopy*. — 1997. — Vol. 29. — P. 283–284.
9. Laine L., Cook D. Endoscopic ligation compared with sclerotherapy for treatment of esophageal variceal bleeding. A meta-analysis // *Ann Intern Med*. — 1995. — Vol. 123. — P. 280–287.