

К.В. Краснопольская, И.Ю. Коган

МИОМА МАТКИ И БЕСПЛОДИЕ

Стратегии преодоления

РУКОВОДСТВО ДЛЯ ВРАЧЕЙ



Москва
ИЗДАТЕЛЬСКАЯ ГРУППА
«ГЭОТАР-Медиа»
2021

ОГЛАВЛЕНИЕ

Предисловие.....	5
Список сокращений.....	7
Глава 1. Определение и основные патоморфологические особенности миомы матки.....	8
Глава 2. Эпидемиология миомы матки	12
Глава 3. Этиология и патогенез миомы матки	15
Глава 4. Классификации миомы матки.....	27
Глава 5. Причины бесплодия при миоме матки	32
Глава 6. Клиническая картина миомы матки.....	39
Глава 7. Диагностика миомы матки: акценты при наличии бесплодия	44
7.1. Стандартные методы исследования	45
7.1.1. Анамнез и общий осмотр	45
7.1.2. Гинекологическое обследование	46
7.1.3. Лабораторные исследования	47
7.1.4. Ультразвуковое исследование	48
7.2. Дополнительные методы исследования	57
7.2.1. 3D-эхография.....	57
7.2.2. Оценка васкуляризации	58
7.2.3. Магнитно-резонансная томография	61
7.2.4. Компьютерная томография, спиральная компьютерная томография	63
7.2.5. Эхогистероскопия	64
7.2.6. Офисная гистероскопия	65
7.3. Оценка овариального резерва у инфертильных пациенток с миомой матки	66
Глава 8. Лечение бесплодия при наличии миомы матки с использованием экстракорпорального оплодотворения и методов восстановления естественной фертильности.....	75
8.1. Факторы, принимаемые во внимание при составлении индивидуальных планов лечения бесплодия у пациенток с миомой матки.....	72
8.2. Первый вариант лечения бесплодия у пациенток с миомой матки: использование вспомогательных репродуктивных технологий без подготовительного применения хирургических методов	75

8.3. Второй вариант лечения бесплодия у пациенток с миомой матки: стартовое использование хирургических методов с целью восстановления естественной фертильности или для подготовки к экстракорпоральному оплодотворению	77
8.4. Третий вариант лечения бесплодия у пациенток с миомой матки: стартовое использование экстракорпорального оплодотворения без этапа переноса эмбрионов с последующим подготовительным хирургическим лечением	86
8.5. Тактика ведения пациенток после миомэктомии в период формирования полноценного послеоперационного рубца.....	88
8.6. Особенности выполнения этапов стимуляции овуляции и переноса эмбрионов при использовании экстракорпорального оплодотворения у пациенток с миомой матки.....	91
8.6.1. Выбор протокола стимуляции суперовуляции.....	91
8.6.2. Количество переносимых эмбрионов.....	94
8.7. Медикаментозная терапия с применением гормональных средств в комплексном лечении бесплодия при миоме матки	96
8.8. Терапевтические средства, не рекомендуемые в лечении бесплодия при миоме матки в качестве альтернативы хирургическим методам и экстракорпоральному оплодотворению	103
8.9. Рекомендации, регламентирующие взаимодействие врача-репродуктолога и пациента, и значимость коллегиальных решений в период лечения бесплодия, ассоциируемого с миомой матки	106
Глава 9. Миома матки и беременность	108
Заключение	122
Список литературы	123

Книги пишутся не для того, чтоб в них верили, а для того, чтобы их обдумывали.

Умберто Эко. Имя розы

Глава 1

ОПРЕДЕЛЕНИЕ И ОСНОВНЫЕ ПАТОМОРФОЛОГИЧЕСКИЕ ОСОБЕННОСТИ МИОМЫ МАТКИ

Миома матки представляет собой доброкачественную моноклональную гормонозависимую опухоль, развивающуюся из мышечных элементов шейки или тела матки. Характеризуя патоморфологические особенности миомы матки (ММ), следует указать, что основу миоматозного узла всегда составляют пучки гладкомышечных клеток, взаиморасположение которых не имеет системы, то есть хаотично. Своеобразие строения узлов различной локализации может быть объяснено различными паренхиматозно-стромальными соотношениями в разных слоях миометрия. В наружном слое стромы больше по сравнению со средним и внутренним слоями, то есть опухолевый узел в том или ином участке копирует строение того слоя миометрия, из которого он происходит. Так, в частности, субсерозные узлы характеризуются соотношением паренхимы и стромы 1:3 и поэтому имеют структуру фибромиомы. В отличие от них, интерстициальные и в особенности субмукозные узлы более богаты паренхиматозным компонентом, который относится к строме как 2:1 и более.

Заслуживает внимания тот факт, что миоматозный узел всегда хорошо отграничен и «капсулирован». При этом капсула ММ — это не отдельное анатомическое образование, а прилежащие к узлу сдавленные (за счет роста узла миомы) и гипертрофированные участки контактного миометрия, то есть это своего рода «псевдокапсула», которая, по мнению многих хирургов, будучи оставленной

при удалении опухолевого узла, не представляет опасности в отношении возможного риска рецидива ММ. В формировании псевдокапсулы, вероятно, играют роль и ростовые факторы, секреторируемые опухолью. Словосочетание «капсула миоматозного узла» имеет широкое хождение, поэтому его использование (вместо термина «псевдокапсула», хотя он и является более правильным) вполне оправдано для описания структуры, отграничивающей опухолевый узел от нормального миометрия.

«Псевдокапсула» богата (по сравнению с тканью опухоли и интактными областями миометрия) кровеносными сосудами и нервными волокнами. Для нее характерны проангиогенный профиль экспрессии факторов ангиогенеза, высокая плотность капилляров и специфическая архитектура микроциркуляторного русла. При этом ткань ММ, напротив, высоко толерантна к ангиогенным факторам или высоко чувствительна к антиангиогенным воздействиям.

Таким образом, по нашему предположению, ММ в ходе своего роста как бы «создает» для себя особую («комфортную») контактную зону, обеспечивающую адекватное кровоснабжение (рис. 1.1). Устойчивость, или равновесное состояние, своеобразной морфофункциональной системы «опухоль — контактная зона («псевдокапсула») — интактный миометрий» может быть нарушена. Это наблюдается при достижении узлом крупных размеров, при экстремальном гормональном воздействии, в постменопаузе. Тогда наступают деструктивные процессы, приводящие к дегенерации опухоли.

Хотя митотическая активность миом, как правило, низкая или отсутствует вовсе, клетки миомы экспрессируют факторы пролиферации и цитокины, снижающие активность апоптоза, что сохраняет потенциал опухолевого образования к постоянному росту. На практике ММ может долго сохранять стабильные размеры или увеличиваться в размерах медленно, быстро и очень быстро («скачок роста»). Следует, однако, дифференцировать истинный рост миомы (за счет действительной пролиферации гладкомышечных клеток) от ложного увеличения опухолевых узлов, спровоцированного отеком при нарушении их кровоснабжения. При истинном быстром росте миомы ее увеличение в объеме происходит

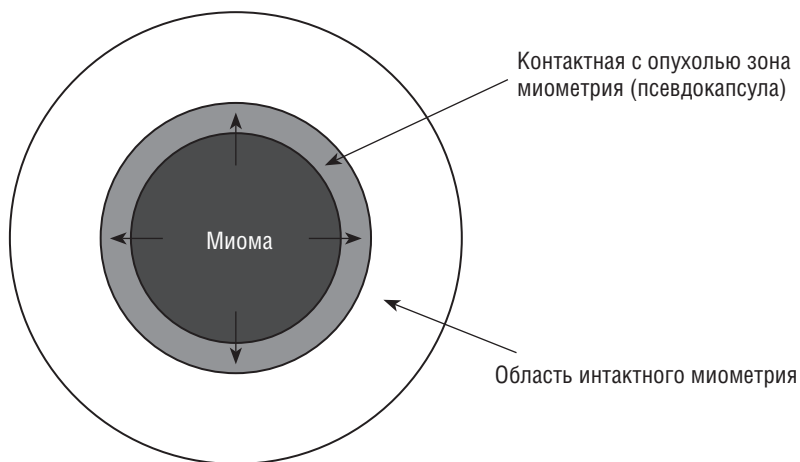


Рис. 1.1. Схематичное изображение зон миометрия, окружающих миому матки («опухоль — контактная зона — интактный миометрий»)

за счет количественного увеличения клеточной массы, обусловленного нарастанием размеров миоцитов и их ядер, разрастанием стромы, полнокровием и увеличением числа капилляров на единицу площади. В миометрии вокруг сосудов наблюдается большое количество зон роста новых узлов. Сами миоматозные узлы имеют строение растущей лейомиомы с участками пролиферации вокруг сосудов. Однако в таких узлах отсутствуют клеточный полиморфизм и патологические митозы, что, собственно, и является главным цитологическим признаком миомы как доброкачественной опухоли.

Миома, как и всякая растущая опухоль, может достигать больших размеров (диаметром до 35–40 см и более; масса до 3–5 кг, описаны случаи массы до 16 кг). Миомы генерируют измененный моноклон клеток-предшественников, но они не всегда локализируются в одном и том же месте, то есть в реальности часто закладывается сразу нескольких точек роста, которые проявляют себя с разной скоростью и не всегда в одно и то же время. Это может служить объяснением частых рецидивов роста миоматозных узлов после их хирургического удаления.

Особенности строения и функции миоматозных узлов объясняют также отсутствие значимого регресса размеров образования

при лишении его гормональных стимулов, то есть при попытках лечения миомы антипролиферативными препаратами (антиэстрогенами и блокаторами рецепторов прогестерона). В основе резистентности миомы к гормональной терапии лежит то, что ее соединительнотканная строма, составляющая значительную долю опухолевого узла, оказывается вообще нечувствительной к антипролиферативному эффекту применяемых средств. Следует учитывать, что каждый миоматозный узел условно состоит из двух частей — стабильного соединительнотканного ядра и изменяющейся (прогрессирующей или регрессирующей) части, реагирующей на активность кровоснабжения и гормональную регуляцию. Отдельные специалисты, в частности А.Н. Стрижаков и соавт. (2011), отмечают, что стабильное ядро миоматозного узла сохраняется даже при полном прекращении кровоснабжения (длительной ишемии) опухолевого образования. Кроме того, доказано, что в миоме формируются локальные автономные механизмы аутокринно-паракринной регуляции роста, что делает ее устойчивой к ослаблению внешних стимулов, управляющих пролиферативными процессами.

Перечисленные выше два фактора — наличие в узлах миомы нечувствительных к гормональной регуляции и устойчивых к ишемии соединительнотканых структур, а также способность миомы поддерживать свой пролиферативный потенциал даже в отсутствие внешней гормональной стимуляции — крайне затрудняют успешное лечение этого заболевания с использованием любых консервативных и органосберегающих хирургических методов.