

УЧЕБНОЕ  
ПОСОБИЕ

Е.А. Бородулина, Б.Е. Бородулин,  
А.Н. Кузнецова

# ЛУЧЕВАЯ ДИАГНОСТИКА ТУБЕРКУЛЕЗА ЛЕГКИХ

Министерство науки и высшего образования РФ

Рекомендовано Координационным советом по области образования «Здравоохранение и медицинские науки» в качестве учебного пособия для использования в образовательных учреждениях, реализующих основные профессиональные образовательные программы высшего образования уровня специалитета по направлению подготовки 31.05.01 «Лечебное дело»

Регистрационный номер рецензии 1111 от 17 сентября 2020 г.



Москва  
ИЗДАТЕЛЬСКАЯ ГРУППА  
«ГЭОТАР-Медиа»  
2021

# СОДЕРЖАНИЕ

Список сокращений . . . . .	5
Введение . . . . .	6
<b>1. Основные принципы рентгеновского излучения . . . . .</b>	<b>7</b>
1.1. Физика рентгеновского излучения . . . . .	7
1.2. Расположение пациента и получение изображения . . . . .	9
1.3. Плотность рентгенологических теней. . . . .	15
1.4. Системы передачи и архивации изображений. . . . .	17
<b>2. Норма рентгенографии органов грудной клетки . . . . .</b>	<b>21</b>
2.1. Оценка нормальной рентгенограммы легких . . . . .	21
2.1.1. Прямая обзорная рентгенограмма. . . . .	21
2.1.2. Рентгеноанатомия корня легкого . . . . .	27
2.1.3. Боковая обзорная рентгенограмма . . . . .	28
2.1.4. Описание анатомических структур . . . . .	33
2.1.5. Артефакты . . . . .	37
<b>3. Линейная томография органов грудной клетки . . . . .</b>	<b>42</b>
<b>4. Компьютерная томография органов грудной клетки. . . . .</b>	<b>46</b>
4.1. Показания для компьютерной томографии органов грудной полости . . . . .	47
4.2. Методики компьютерно-томографических исследований . . . . .	49
4.3. Различия и сходства компьютерной и магнитно-резонансной томографий . . . . .	51
<b>5. Лучевая диагностика туберкулеза легких в первичном звене     здравоохранения . . . . .</b>	<b>54</b>
5.1. Контингенты лиц, подлежащих обязательному и систематическому обследованию по туберкулезу легких. . . . .	54
<b>6. Лучевая диагностика туберкулеза легких врачом-фтизиатром . . . . .</b>	<b>58</b>
6.1. Обязательный диагностический минимум лучевой диагностики у фтизиатра . . . . .	58
6.2. Дополнительные диагностические методы лучевой диагностики у фтизиатра . . . . .	59
<b>7. Важнейшие рентгенологические синдромы патологических     состояний легких . . . . .</b>	<b>61</b>
7.1. Описание рентгенологической картины при патологии легких . . . . .	66
<b>8. Формы туберкулеза органов дыхания на рентгенограмме . . . . .</b>	<b>69</b>

---

<b>9. Формы туберкулеза органов дыхания на компьютерной томограмме</b> .....	85
Ответы к вопросам для самоконтроля .....	104
Список литературы .....	106
<b>Приложение.</b> .....	107
1. Клиническая классификация туберкулеза .....	107
2. Алгоритм дифференциальной рентгенодиагностики болезней легких (в таблицах) .....	109
Краткий словарь терминов и определений .....	115

# 1. ОСНОВНЫЕ ПРИНЦИПЫ РЕНТГЕНОВСКОГО ИЗЛУЧЕНИЯ

## 1.1. ФИЗИКА РЕНТГЕНОВСКОГО ИЗЛУЧЕНИЯ

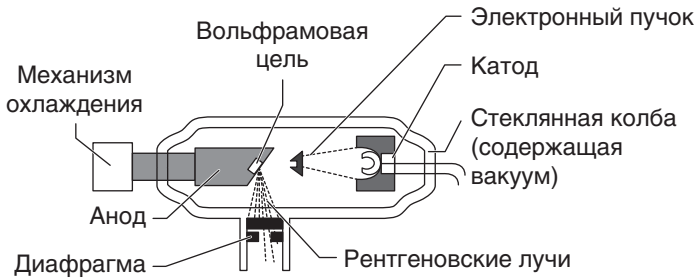
Рентгеновское излучение представляет собой электромагнитные волны с длиной волны от 0,01 до 10 нм. В электромагнитном спектре оно находится между ультрафиолетовым и гамма-излучением. Рентгеновское излучение с более короткой длиной волны (0,10–0,01 нм) может проникать сквозь твердые среды и называется жестким. Именно такое излучение применяется в рентгенологии. В 1895 г. рентгеновское излучение было открыто немецким физиком Вильгельмом Рентгеном (Wilhelm Roentgen) и с тех пор широко используется в медицине как средство визуализации, играя важнейшую роль в диагностике и лечении пациентов.

### **Источники рентгеновского излучения**

Для генерации рентгеновского излучения применяются рентгеновские трубки (рис. 1), в которых испускаемые катодом электроны со скоростью, в 2 раза меньшей скорости света, движутся к аноду. Анод, как правило, сделан из вольфрамового сплава, и при столкновении с ним 99% энергии электрона переходит в тепло, а 1% — в рентгеновское излучение. На аноде излучение преломляется и фокусируется, формируется один пучок.

### **Поглощение рентгеновского излучения**

Пучок рентгеновских лучей направляется на пациента коротким импульсом и поглощается (ослабляется) при прохождении через ткани тела. Материалы с высокой электронной плотностью, такие как кость, поглощают больше излучения, чем мягкие ткани, вода или воздух. Таким образом, проходящий сквозь человека пучок изменяет свою интенсивность в зависимости от структур тела, находящихся на его пути.



**Рис. 1.** Рентгеновская трубка. Электроны испускаются катодом в вакуумном сосуде, и при их столкновении с анодом при соответствующей скорости образуется рентгеновское излучение

### Формирование изображения

Выходящий пучок лучей попадает на пленку, или на усиливающий флюоресцентный экран, или на плоскочувствительный детектор. Последние методы приема сигнала пришли на смену рентгеновской пленке и позволяют сразу получать цифровые изображения.

### Опасность радиации и ее применение

Рентгенологическое исследование грудной клетки представляет минимальную угрозу для пациента. Тем не менее любой врач, сталкивающийся с рентгенологическими исследованиями, обязан знать и помнить о возможном вреде радиации. При поглощении тканями рентгеновское излучение вызывает химические, молекулярные и биологические изменения в организме через секунды, минуты и десятилетия соответственно.

Различают детерминированные и стохастические эффекты радиации. Детерминированные (например, повреждение кожи, катаракта и бесплодие) — возникают при превышении пороговой дозы поглощенного излучения, имеют отношение к лучевой терапии и в меньшей степени — к интервенционной рентгенологии. Стохастические эффекты (например, рак) встречаются в диагностической рентгенологии, и вероятность их возникновения пропорциональна дозе поглощенного излучения [измеряется в миллизивертах (мЗв)]. Большая часть данных, взятых для расчета риска при облучении, основана на опыте наблюдения за выжившими после атомных бомбардировок Хиросимы и Нагасаки в 1945 г. Для понимания риска при рентгенографии грудной клетки можно привести следующие факты.

Каждый человек в среднем получает 2,5 мЗв в год за счет фонового излучения.

Во время 7-часового авиаперелета пассажиры получают 0,02 мЗв.

Для общей популяции риск развития рака в течение жизни составляет 40%.

Рентгенологическое исследование грудной клетки с лучевой нагрузкой 0,1 мЗв увеличивает риск развития рака на 0,001%. Применение методов исследования, сопряженных с радиацией, регулируется государством в соответствии с Положением об ионизирующем излучении (медицинские исследования, сопряженные с радиацией) 2000 г. Законами предписываются меры радиационной безопасности для пациентов и медицинских работников, а ответственность за их обеспечение лежит на лице, применяющем ионизирующее излучение.

## **1.2. РАСПОЛОЖЕНИЕ ПАЦИЕНТА И ПОЛУЧЕНИЕ ИЗОБРАЖЕНИЯ**

Для визуализации структур грудной клетки используются различные методики, однако рентгенография органов грудной клетки (ОГК) остается наиболее часто применяемым радиологическим методом исследования. Различия плотностей и, соответственно, контрастность структур грудной клетки обеспечивают хорошую визуализацию и возможность оценки состояния легких. В данном разделе описываются разные техники обзорной рентгенографии грудной клетки в контексте расположения пациента и получения изображения.

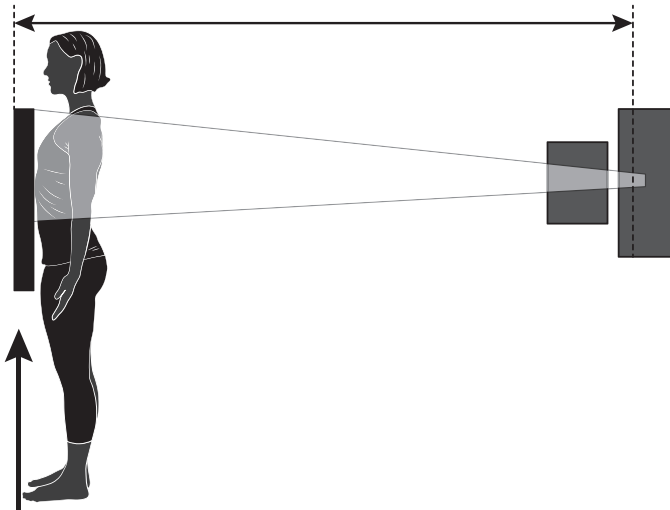
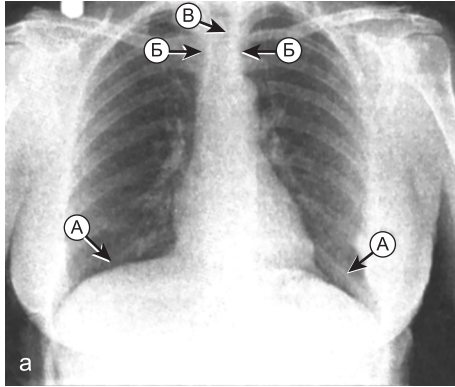
### **Рентгенография в прямой проекции**

При обзорном рентгенологическом исследовании грудной клетки снимок выполняется всегда во фронтальной плоскости. Чаще всего исследование проводится в передней прямой проекции (ППП). В задней прямой проекции (ЗПП) исследование проводится в тех случаях, когда пациент не может сидеть или стоять. Помимо прямых, исследование может проводиться в боковой и апикальной проекциях, в положении больного на боку и выгнувшись назад (лордотически).

### **Передняя прямая проекция**

При съемке в ППП пациент располагается лицом к кассете, плечи повернуты вперед для разведения лопаток и лучшей визуализации легочных полей. Подбородок необходимо поднять вверх, а поверхность

груди и плечи должны касаться кассеты. Центральный пучок рентгеновских лучей приходится на середину V грудного позвонка, а снимок производится при задержке дыхания на высоте вдоха (рис. 2).



**Рис. 2.** а — рентгенограмма органов грудной клетки в передней прямой проекции при глубоком вдохе. Визуализируются задние сегменты десяти ребер (А). Медиальные концы ключиц (Б) на одинаковом расстоянии от остистого отростка позвонка (В); б — положение пациента при съемке — передняя прямая проекция. Пациент стоит лицом к кассете. Пучок лучей направлен на пациента со спины, в центре пучка находится V грудной позвонок

Признаки правильно сделанной рентгенограммы:

- ▶ грудинные концы ключиц расположены на одинаковом расстоянии от остистого отростка позвонка;
- ▶ ключицы не закрывают верхушки легких (см. рис. 2, а);
- ▶ легкие расправлены;
- ▶ с каждой стороны над диафрагмой визуализируются задние сегменты десяти ребер (см. рис. 2, а);
- ▶ верхушки легких выступают над ключицами на 2,5–5 см;
- ▶ латеральные края ребер находятся на одинаковом расстоянии от позвоночного столба;
- ▶ верхние грудные позвонки видны сквозь тень средостения;
- ▶ четко визуализируются реберно-диафрагмальные синусы и границы сердца, средостения и диафрагмы.

### **Передняя прямая проекция на выдохе**

На выдохе рентгенограмма в ППП снимается при необходимости лучшей визуализации мелкого верхушечного пневмоторакса или признаков обструкции, вызванной инородным телом (т.е. воздушные ловушки). В остальном пациент располагается так же, как и при съемке на вдохе.

### **Задняя прямая проекция**

ЗПП (рис. 3) используется у тяжелобольных пациентов или когда пациент не в состоянии занять требуемое для ППП положение. Иногда ЗПП применяется для более детальной визуализации видимого на ППП затемнения.

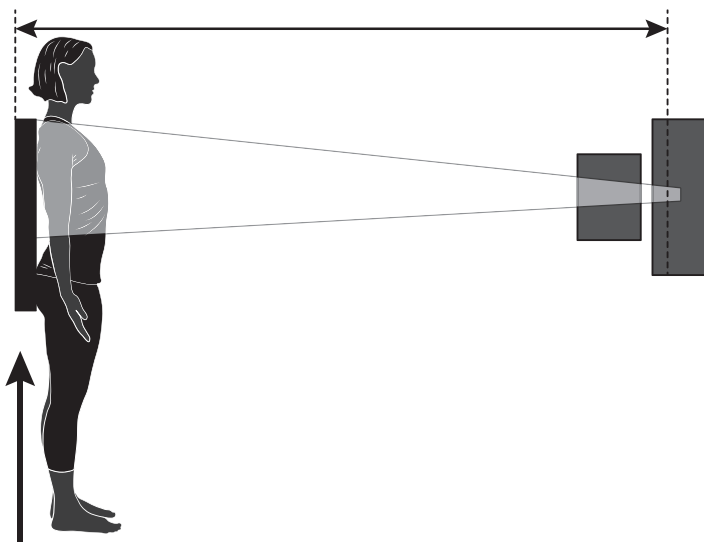
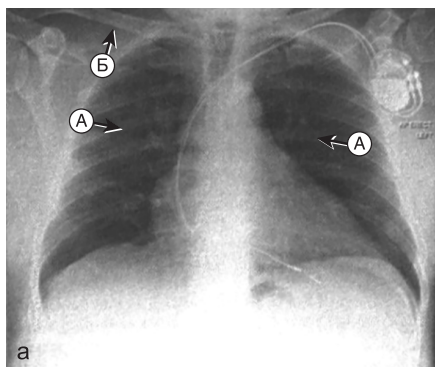
Снимки, сделанные в ЗПП, отличаются от снимков в ППП тем, что:

- ▶ лопатки могут накладываться на легочные поля (см. рис. 3, а), так как в ЗПП часто делаются снимки пациентов, которые не в состоянии сместить плечи вперед и вниз;
- ▶ в ЗПП сердце выглядит увеличенным, так как находится дальше от кассеты, чем при съемке в ППП, что затрудняет оценку размеров сердца (см. рис. 3, а);
- ▶ ключицы проецируются выше, чем на снимках в ППП (см. рис. 3, а).

### **Задняя прямая проекция в вертикальном положении**

При съемке в ЗПП в вертикальном положении пациент стоит или сидит, прислонившись к кассете, а верхний край кассеты находится выше верхушек легких. Луч направляется горизонтально, яремная вырезка располагается в центре пучка (см. рис. 3, б).





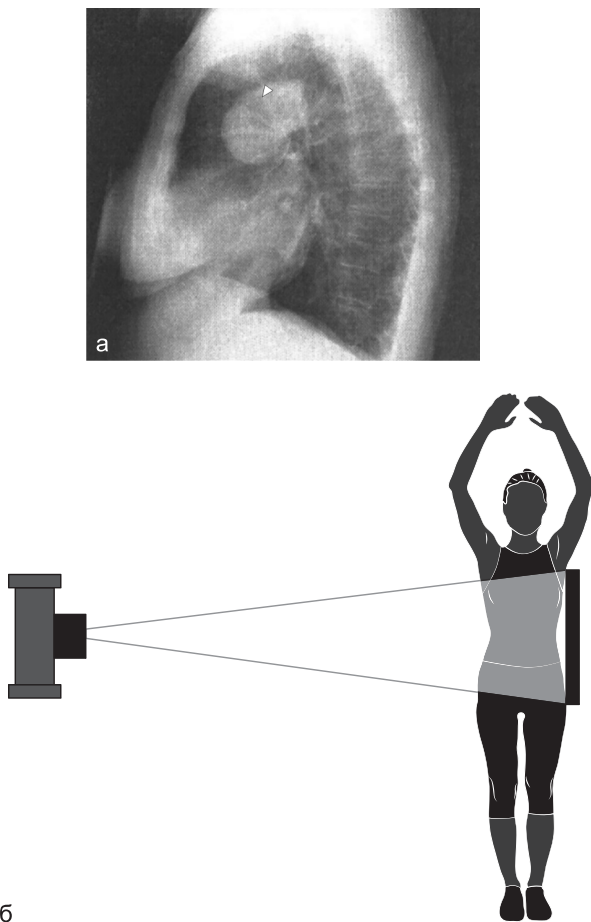
б Кассета

**Рис. 3.** а — рентгенограмма органов грудной клетки в задней прямой проекции. Лопатки накладываются на легочные поля. Сердце при такой проекции выглядит больше: медиальные границы лопаток (А); ключицы проецируются выше вершечек легких (Б); б — положение пациента при съемке в задней прямой проекции, пациент располагается лицом к лучевой трубке и спиной к кассете

### Рентгенография в боковой проекции

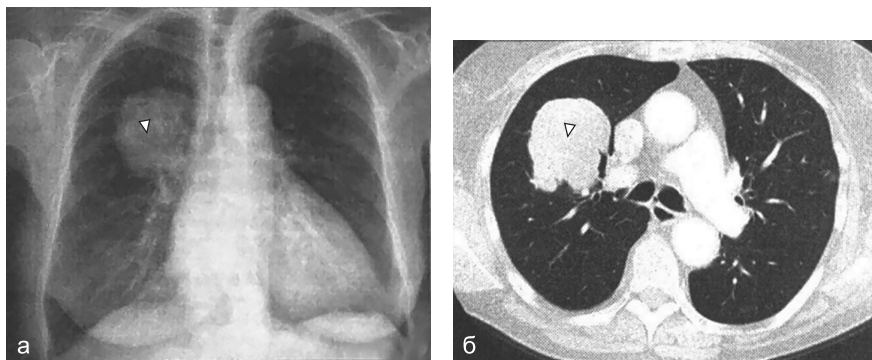
Рентгенография в боковой проекции (БП) в настоящее время не является рутинным методом исследования. В некоторых случаях она

используется для того, чтобы определить локализацию объемного образования (рис. 4, а) или подтвердить наличие диафрагмальной грыжи, если проведение КТ невозможно. Пациент прислоняется к расположенной сагиттально кассете интересующей врача стороной (рис. 4, б), поднимая руки над головой. Горизонтальный пучок центрируется по средней



**Рис. 4.** а — на рентгенограмме органов грудной клетки в боковой проекции визуализируется объемное образование (указано стрелкой) у корня легкого. Локализация образования лучше определяется на дополнительном снимке в передней прямой проекции (см. рис. 5, а); б — положение пациента при съемке в боковой проекции. Пациент прикасается одним боком к кассете, пучок лучей направлен по средней подмышечной линии противоположной стороны

подмышечной линии. Такое положение затруднительно для ослабленных и тяжелобольных пациентов. На БП лучше визуализируются позвоночный столб и грудина (рис. 5), а также признаки некоторых заболеваний, которые могут быть скрыты в ППП, например: долевой ателектаз, патология заднего реберно-диафрагмального синуса, жидкость в междолевых щелях и объемные образования переднего средостения. С другой стороны, некоторые видимые в ППП изменения могут быть скрыты в БП средостением или наложением легочных полей друг на друга. При съемке в БП лучевая нагрузка существенно выше, чем при съемке в ППП.



**Рис. 5.** а — на рентгенограмме органов грудной клетки в передней прямой проекции визуализируется объемное образование в верхней доле правого легкого (тот же пациент, что и на рис. 4); б — компьютерная томография позволяет окончательно установить расположение образования (указано стрелкой)

### Другие проекции и положения

В некоторых случаях применяются другие способы съемки:

- ▶ в положении пациента на боку визуализируются границы раздела воздух—жидкость и неосумкованный плевральный выпот малого объема;
- ▶ исследование в положении на спине проводится у тяжелобольных и ослабленных пациентов и младенцев; реже такое положение используется для визуализации плевральных выпотов.

Другие три проекции используются реже:

- ▶ апикальная и лордотическая проекции ранее использовались для визуализации верхушек и ателектазов средней доли соответственно;
- ▶ косые проекции применяются для визуализации переломов ребер.

### 1.3. ПЛОТНОСТЬ РЕНТГЕНОЛОГИЧЕСКИХ ТЕНЕЙ

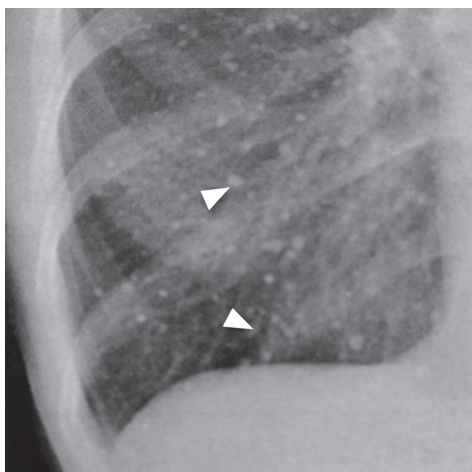
Рентгенография основана на возможности различать структуры тела в зависимости от их состава. Ткани имеют разную плотность и, следовательно, поглощают разное количество излучения. Самое плотное, что можно увидеть на рентгенограмме, — металлические предметы, которые на традиционных снимках имеют белый (на цифровых рентгенограммах — черный) цвет. Ими могут оказаться инородные тела в дыхательных путях или желудочно-кишечном тракте, а также медицинские приборы и инструменты после хирургических вмешательств (например, искусственные водители ритма). Из всех тканей грудной клетки наибольшей плотностью обладают кости и кальцинаты, например обызвествленные лимфатические узлы после перенесенного туберкулеза. Они поглощают больше излучения и поэтому выглядят на традиционных рентгенограммах белее (на цифровых рентгенограммах — чернее) окружающих тканей. Мягкие ткани (стенки полостей, сердце и органы брюшной полости) имеют схожую плотность и поэтому выглядят серыми, а слои жировой ткани в стенке грудной клетки могут быть более темными. Воздух обладает наименьшей плотностью и выглядит черным. Легочная ткань содержит в основном воздух и поэтому имеет черный или серый цвет.

Визуализация очаговых затемнений возможна за счет их более высокой плотности относительно окружающей ткани. Обызвествленные очаги, встречаемые после перенесенной ветряночной пневмонии (рис. 6) или туберкулеза, имеют доброкачественную природу.

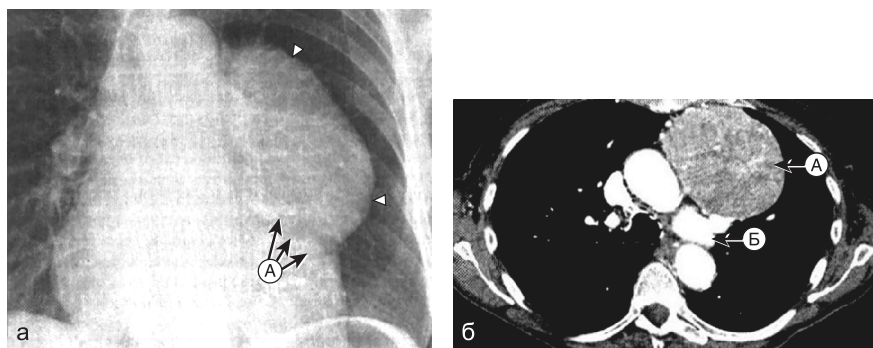
#### Признак силуэта

Границы структур, таких как сердце или диафрагма, а также объемных образований различимы только в том случае, когда их плотность отличается от плотности прилежащих тканей. Данный феномен называется «признак силуэта».

Невозможность визуализации определяемого в норме силуэта органа означает, что окружающая ткань такой же плотности, что и орган, т.е. плотнее, чем обычно (рис. 7). В результате большинства патологических процессов в легких паренхима органа уплотняется. Так, при пневмонии или росте опухоли воздушные пространства заполняются плотным содержимым. Снижение плотности наблюдается при пневмотораксе или в эмфизематозных буллах, т.е. при повышенной воздушности легочной ткани.



**Рис. 6.** На рентгенограмме органов грудной клетки визуализируются кальцинированные очаги вследствие перенесенной ветряночной пневмонии. Множественные очаги (указаны стрелками) белого цвета и плотностью, равной или больше плотности кости. Они кальцинированные, следовательно, скорее всего, доброкачественные



**Рис. 7.** В связи с наличием объемного образования изменяется нормальный контур средостения: а — рентгенограмма органов грудной клетки. Четкие границы образования обусловлены резким разграничением с окружающей легочной тканью (указаны стрелками): левая граница сердца скрыта крупной опухолью средостения (тимомой), расположенной в непосредственной близости от него (А), структуры имеют одинаковую плотность и выглядят неразрывными; б — компьютерно-томографический скан: левая граница затемнения соответствует латеральному краю образования (А); нормальные структуры корня окружены расправленной тканью легкого и визуализируются на рентгенограмме (Б)

## Описание патологии

Причина отклонений от нормы на рентгенограмме не всегда очевидна. Описание таких признаков, как размер, плотность и четкость границ, необходимо для причисления поражений к определенной категории, а для облегчения постановки диагноза следует рассматривать их в совокупности.

Таким образом, описание рентгенограммы не отличается от клинического обследования больного: постановка диагноза упрощается, если все детали собрать воедино, а не рассматривать по отдельности. Например, если очаговое затемнение имеет нечеткие границы и неправильную форму вкупе с симптомом воздушной бронхограммы, то, скорее всего, оно обусловлено уплотнением легочной ткани инфекционно-воспалительного генеза. В то же время при четких границах и правильной форме затемнения наиболее вероятным диагнозом будет опухоль.

## 1.4. СИСТЕМЫ ПЕРЕДАЧИ И АРХИВАЦИИ ИЗОБРАЖЕНИЙ

В большинстве стран для работы с медицинскими изображениями используются системы передачи и архивации изображений (англ. PACS — *picture archiving and communication system*). До внедрения таких систем выполненный на рентгеновской пленке снимок уже нельзя было изменить или исправить.

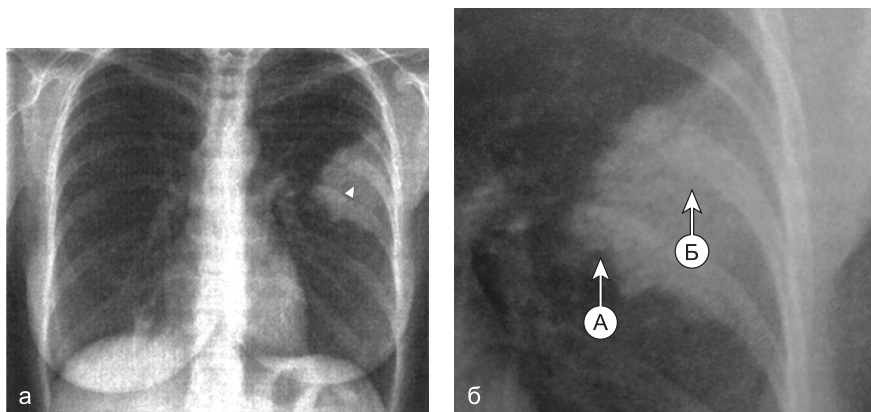
Данная система позволяет хранить цифровые данные и осуществлять одновременный доступ к ним из удаленных мест. Она интегрируется с другими базами данных медицинской документации и интерфейсами. Такие системы позволяют не только хранить и передавать описания снимков в электронной форме без печати на бумаге, но и обрабатывать изображения после окончания исследования для улучшения диагностики.

### Преимущества системы передачи и архивации изображений

Врачам-рентгенологам в специализированных помещениях отделения рентгенологии доступны дорогостоящие профессиональные мониторы. Рентгенологические рабочие станции обладают множеством функций, облегчающих работу с изображениями, но многие из таких

функций доступны и на других персональных компьютерах медицинского учреждения, включенных в единую сеть.

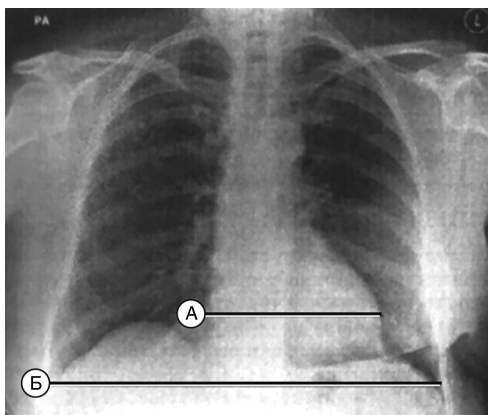
- ▶ Регулировка окна просмотра (т.е. контраста и яркости) позволяет лучше визуализировать некоторые области. Тем не менее следует быть осторожным, чтобы избежать снижения детализации других участков.
- ▶ Увеличение части изображения позволяет лучше изучить мелкие структуры (рис. 8).
- ▶ Измерения. В программных пакетах данной системы представлено множество утилит для измерения наиболее часто встречаемых анатомических структур, например сердца (рис. 9).



**Рис. 8.** Увеличение: а — на рентгенограмме органов грудной клетки визуализируется крупное затемнение (указано стрелкой) в верхней доле левого легкого; б — увеличение части изображения позволяет подробнее изучить детали. Нечеткие границы (А) свидетельствуют об уплотнении легочной ткани. При увеличении определяются ветвящиеся просветления в зоне поражения (Б), также свидетельствующие об уплотнении ткани (воздушная бронхограмма)

### Недостатки системы передачи и архивации изображений

Важный аспект описания рентгенограмм — просмотр снимка в подходящих условиях, так как фоновое освещение нарушает его восприятие, именно поэтому помещения для просмотра снимков затемнены. Затемнение еще более важно при работе с цифровыми изображениями. Негатоскоп дает более яркий свет, чем экран компьютера, поэтому при просмотре снимка на мониторе фоновое освещение от ламп или солн-



**Рис. 9.** Измерения. На рентгенограмме органов грудной клетки представлены размеры (15,5 см) сердца (А), диаметр (34 см) грудной клетки (Б). Кардиоторакальный индекс равен  $15,5:34,0$ , что свидетельствует о нормальных размерах сердца. Случайная находка: на данном снимке определяется состояние после мастэктомии и установки грудного имплантата слева. Границы молочных желез асимметричны, а мягкие ткани над областью груди слева имеют повышенную плотность

ца еще сильнее ухудшает визуализацию. При необходимости просмотра снимков в палате монитор следует либо отвернуть от солнечного света и источников искусственного освещения, либо перенести в менее освещенное помещение.

### Вопросы для самоконтроля

1. Единицей измерения дозы поглощения излучения является:
  - 1) беккерель;
  - 2) миллизиверт;
  - 3) килограмм;
  - 4) джоуль.
2. Чаще всего рентгенологическое исследование проводится:
  - 1) в ППП;
  - 2) ЗПП;
  - 3) БП;
  - 4) положении на спине.
3. Из всех тканей грудной клетки наибольшей плотностью обладают:
  - 1) жировая ткань;
  - 2) мягкие ткани (сердце);
  - 3) костная ткань;
  - 4) легочная ткань.



4. При съемке в БП лучевая нагрузка по сравнению со съемкой в ППП:
  - 1) уменьшается;
  - 2) увеличивается;
  - 3) не изменяется;
  - 4) зависит от массы тела пациента.
5. Для работы с медицинскими изображениями используются системы передачи и архивации изображений:
  - 1) программа CAD;
  - 2) CR-система;
  - 3) CCD-матрица;
  - 4) PACS.