



СЕЧЕНОВСКИЙ УНИВЕРСИТЕТ

Федеральное государственное автономное образовательное
учреждение высшего образования Первый Московский
государственный медицинский университет имени И.М. Сеченова
Министерства здравоохранения Российской Федерации
(Сеченовский Университет)

УЧЕБНИК

ПАТОЛОГИЧЕСКАЯ АНАТОМИЯ

В двух томах

Под редакцией академика РАЕН В.С. Паукова

Министерство науки и высшего образования РФ

Рекомендовано Координационным советом по области образования
«Здравоохранение и медицинские науки» в качестве учебника
для использования в образовательных учреждениях, реализующих основные
профессиональные образовательные программы высшего образования уровня
специалитета по направлениям подготовки 31.05.01 «Лечебное дело»,
31.05.02 «Педиатрия», 31.05.03 «Стоматология»

Регистрационный номер рецензии 1214 от 17 декабря 2020 года



СЕЧЕНОВСКИЙ УНИВЕРСИТЕТ

Федеральное государственное автономное образовательное
учреждение высшего образования Первый Московский
государственный медицинский университет имени И.М. Сеченова
Министерства здравоохранения Российской Федерации
(Сеченовский Университет)

УЧЕБНИК

ПАТОЛОГИЧЕСКАЯ АНАТОМИЯ

Под редакцией академика РАЕН В.С. Паукова

Том 2

ЧАСТНАЯ ПАТОЛОГИЯ

3-е издание,
переработанное



Москва
ИЗДАТЕЛЬСКАЯ ГРУППА
«ГЭОТАР-Медиа»
2021

ОГЛАВЛЕНИЕ

Участники издания	8
Список сокращений	10
Глава 16. Инфекционные и паразитарные болезни (В.С. Пауков)	12
Механизмы действия возбудителей	16
Морфология инфекционных заболеваний	21
Инфекции органов дыхания	23
Инфекции желудочно-кишечного тракта	53
Инфекции, передаваемые половым путем	63
Антропонозные и трансмиссивные инфекции	70
Опportunистические инфекции	79
Прионные инфекции	84
Заболевания, вызываемые простейшими и гельминтами	88
Особо опасные инфекции	104
Сепсис	126
Глава 17. Заболевания нервной системы (А.Б. Пономарев)	140
Патология нейрона	140
Расстройства трофической функции нервной системы	142
Объемные (расширяющиеся) внутричерепные заболевания	144
Цереброваскулярные болезни	152
Инфекционные заболевания центральной нервной системы	157
Метаболические заболевания центральной нервной системы	170
Особенности действия на центральную нервную систему злокачественных опухолей	171
Заболевания центральной нервной системы, связанные с интоксикацией	172
Изменения центральной нервной системы при старении, нейродегенеративных процессах и деменции	173
Глава 18. Заболевания мужской половой системы (Д.Н. Федоров)	179
Анатомо-физиологические особенности мужской половой системы	179
Заболевания мужского полового члена	181
Заболевания предстательной железы	186
Заболевания бульбоуретральных желез и семенных пузырьков	196
Заболевания яичек	197
Глава 19. Заболевания эндокринной системы (Б.Б. Салтыков)	209
Болезни эндокринной части поджелудочной железы. Сахарный диабет	209
Опухоли поджелудочной железы	218
Болезни щитовидной железы	219
Болезни околощитовидных желез	229
Болезни гипофиза	231
Болезни надпочечников	236

Болезни шишковидной железы	241
Заболевания APUD-системы	242
Множественная эндокринная неоплазия	242
Глава 20. Болезни женских половых органов и молочных желез	
<i>(Т.А. Демура, И.Н. Волощук)</i>	245
Заболевания вульвы	245
Заболевания влагалища	246
Болезни шейки матки	247
Болезни тела матки	252
Болезни маточных труб	263
Болезни яичников	265
Болезни молочной железы	273
Глава 21. Патология беременности <i>(Т.А. Демура, И.Н. Волощук)</i>	284
Спонтанные абортс	284
Эктопическая беременность	285
Гестоз	287
Гестационная трофобластическая болезнь	290
Патология плаценты	293
Глава 22. Заболевания опорно-двигательного аппарата <i>(В.С. Пауков)</i>	299
Структура и функции костей	299
Дисплазии	300
Метаболические заболевания костей	304
Инфекционные заболевания костей	308
Опухоли и опухолеподобные образования костей и хряща	311
Заболевания суставов	316
Дефекты развития суставов	322
Опухоли суставов	323
Опухолеподобные поражения суставов	325
Травмы костей	325
Патология связочно-мышечного аппарата	327
Опухоли мягких тканей	330
Опухоли и опухолеподобные образования связочно-мышечного аппарата	332
Глава 23. Заболевания кожи <i>(В.А. Смольяникова)</i>	337
Классификация заболеваний кожи	337
Наследственные заболевания кожи	338
Неинфекционные эритематозные, эритемато-сквамозные и папулезные заболевания кожи	340
Неинфекционные везикулобуллезные и везикулопустулезные болезни кожи	345
Вирусные заболевания кожи	350
Паразитарные заболевания кожи	352
Опухоли кожи	352
Глава 24. Болезни детского возраста <i>(Е.Л. Туманова, И.Н. Волощук)</i>	372
Физиология пренатального периода	372
Патология пренатального периода	373
Патология перинатального периода	376

Глава 25. Детские инфекции (<i>И.Н. Волощук, А.С. Тертычный</i>)	425
Гнойные инфекции	425
Корь	427
Эпидемический паротит	428
Инфекционный мононуклеоз	429
Полиомиелит	429
Ветряная оспа	430
Опоясывающий герпес	431
Коклюш	431
Вирусный энтерит	432
Эшерихиозы	433
Цитомегаловирусная инфекция	434
Криптоспоридиоз	435
Дифтерия	435
Менингит	437
Глава 26. Опухоли у детей (<i>А.С. Тертычный</i>)	440
Особенности опухолей у детей	440
Доброкачественные опухоли	441
Злокачественные опухоли	445
Глава 27. Болезни зубочелюстной системы и органов рта (<i>О.В. Зайратьянц</i>).	463
Пороки развития орофациальной области	463
Болезни твердых тканей зуба	466
Болезни пульпы и периапикальных тканей зуба	476
Болезни десен и пародонта	484
Болезни губ, языка и мягких тканей рта	496
Заболевания челюстных костей	504
Болезни слюнных желез	521
Предметный указатель	534

Глава 25

ДЕТСКИЕ ИНФЕКЦИИ

ГНОЙНЫЕ ИНФЕКЦИИ

Гнойные инфекции вызывают грамположительные кокки, прежде всего стафилококки и стрептококки. Они обладают множеством факторов вирулентности и способны вызывать гнойное воспаление в различных органах и тканях.

Стафилококковая инфекция наиболее часто развивается в ожоговых и хирургических ранах, может быть оппортунистической госпитальной инфекцией, особенно у больных с протезами сердечных клапанов, катетерами, у наркоманов. Характерные стафилококковые поражения: фурункул, карбункул, гнойный гидраденит, флегмоны кожи и мягких тканей, абсцессы в легких и костях (остеомиелит) и др.

Стрептококковая инфекция — также причина множества гнойных заболеваний (кожи, ротоглотки, легких, клапанов сердца и др.). Большинство стрептококков относят к β -гемолитическому типу, но они имеют различные поверхностные антигены. Ряд тяжелых гнойных заболеваний связан с β -гемолитическим (зеленящим) стрептококком и пневмококком — одной из главных причин пневмоний. *S. mutans* вызывает кариес. Стрептококк вырабатывает экзотоксин, с чем связывают развитие лихорадки, васкулитов и сыпи при стрептококкозах. Примеры стрептококковой инфекции: рожа, стрептококковый фарингит, его нередкое осложнение — гломерулонефрит.

Скарлатина

Этиология. Это инфекционное заболевание, вызванное β -гемолитическим стрептококком группы А. Болеют дети в возрасте 3–15 лет. Путь заражения — воздушно-капельный. Источник инфекции — человек, страдающий любой стрептококковой инфекцией. Входными воротами обычно служит слизистая оболочка глотки, миндалин, значительно реже поверхность ран, ожогов, полость матки.

Клиническая картина. Типичная форма скарлатины по степени тяжести может быть легкой, средней тяжести и тяжелой. При локализации входных ворот в области ран или в полости матки после родов развивается *атипичная скарлатина*.

Патогенез. Основные изменения наблюдают в области входных ворот, где возникает первичный аффект в виде гнойно-некротического воспаления по-

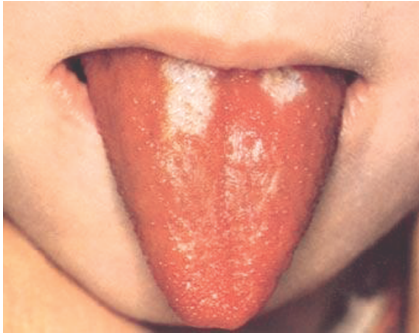

Рис. 25.1. Скарлатина. Малиновый язык

интоксикация с высокой лихорадкой, сенсibilизация организма к стрептококку и измененным антигенам разрушенных тканей. Происходит выработка перекрестно-реагирующих антител.

Патологическая анатомия. Скарлатинозная ангина вначале возникает как катаральное воспаление, но уже к концу первых суток оно переходит в катарально-гнойное и гнойно-некротическое. При отторжении некротизированных тканей ангина приобретает характер язвенно-некротической. В основе скарлатинозной сыпи — васкулит мелких сосудов в виде их резкой гиперемии, стаза эритроцитов, сладжей (рис. 25.2). Периваскулярное образование лимфомакрофагальных инфильтратов, особенно в дерме, приводит к некрозу эпидермиса. Интоксикация в сочетании с васкулитом приводит к жировой и белковой дистрофии миокарда и печени, отеку головного мозга, поражению вегетативной нервной системы. Иногда развиваются кровоизлияния в надпочечниках. После исчезновения сыпи происходит пластинчатое шелушение эпидермиса, особенно на коже кистей и стоп.

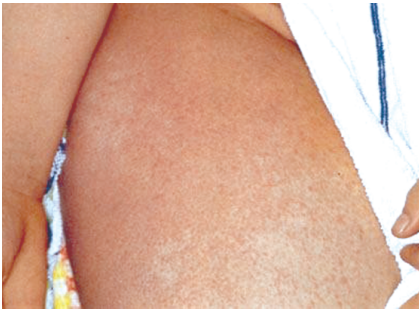

Рис. 25.2. Скарлатинозная сыпь на фоне выраженной гиперемии кожи

Осложнения. С конца 1-й недели болезни возможно развитие заглоточного абсцесса, флегмоны шеи с распространением гнойного экссудата в средостение, отита, остеомиелита височной кости, абсцесса мозга, гнойного менингита, сепсиса. Аутоиммунные нарушения, обусловленные сенсibilизацией организма, достигают пика на 2-й и 3-й неделях заболевания. При этом развиваются эндомиокардит и гломерулонефрит, в основе которых лежит перекрестная реакция антител. Иммунокомплексный гломерулонефрит — выражение реакции ГЗТ после затухания воспаления ротоглотки. Чаще это продуктивный интракапиллярный гломерулонефрит, иногда принимающий хроническое течение.

лости рта и глотки. Характерна резкая гиперемия слизистой оболочки — «пылающий зев», малиновый язык (рис. 25.1). Возбудитель распространяется по лимфатическим путям, вызывая лимфангит и региональный лимфаденит (**первичный инфекционный комплекс**). При всасывании в кровь токсин вызывает васкулит с резкой гиперемией кожи и мелкоочечной скарлатинозной сыпью, сначала на коже лица, за исключением носогубного треугольника, затем шеи, туловища и конечностей. При этом нарастает общая

КОРЬ

Корь — одно из наиболее распространенных заболеваний детей и подростков, нередко имеющее характер эпидемии.

Этиология. Возбудитель кори — РНК-вирус из семейства парамиксовирусов, обладающий комплементсвязывающим, гемагглютинирующим и гемолизирующим действием. Источник инфекции — больной человек, путь заражения — воздушно-капельный. Входные ворота — слизистые оболочки верхних дыхательных путей, иногда конъюнктура глаз.

Патогенез. Инкубационный период начинается с проникновения вируса в эпителий слизистых оболочек верхних дыхательных путей, где происходит его репликация. Затем вирус попадает в регионарные лимфатические узлы, через 2–3 дня — в кровь (первичная вирусемия). При этом вирус проникает в лимфоциты, лейкоциты, моноциты. К концу 1-й недели заболевания развивается вторичная вирусемия, когда происходит поражение эпителия слизистой оболочки всех дыхательных путей с развитием серозно-катарального воспаления. В продромальном периоде возникает интоксикация, лихорадка, через 4–5 сут появляется коревая сыпь. В это время развивается иммунный ответ с участием НК-клеток, цТЛ и плазматических клеток, синтезирующих антитела. Это способствует снижению реакции ГНТ, развитию анергии и иммунодефицита.

Патологическая анатомия. За 1–2 дня до появления сыпи на слизистых оболочках щек, губ, десен, иногда конъюнктивы возникает энантема — мелкие белесоватые точки, окруженные венчиком гиперемии. Энантема в области переходной складки у малых коренных зубов носит название **пятен Филатова–Коплика**, имеющих диагностическое значение при кори (рис. 25.3). Микроскопически в очагах энантемы обнаруживают сначала гиперемию, отек, лимфогистиоцитарную инфильтрацию, вакуолизацию и некроз, а затем слущивание эпителия. Видны типичные для кори гигантские эпителиальные клетки. Характерна сыпь на коже (**экзантема**). Она носит пятнисто-папулезный характер, возникает вначале за ушами, затем на лице, шее, туловище и конечностях.

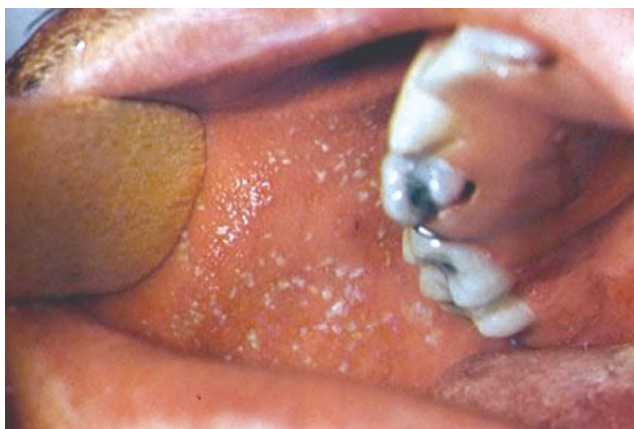

Рис. 25.3. Корь. Пятна Филатова–Коплика на слизистой оболочке щек

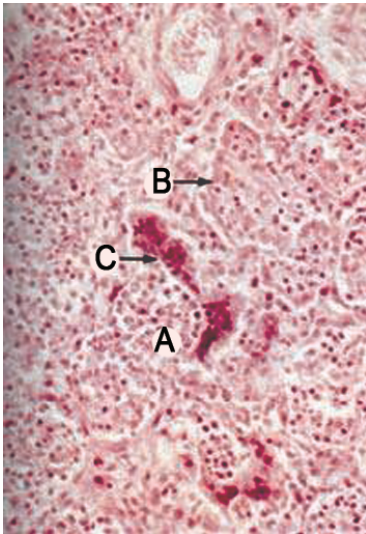


Рис. 25.4. Коревая интерстициальная пневмония. Инфильтрация альвеол и межальвеолярных перегородок лимфоцитами и макрофагами (А), в отдельных альвеолах есть гиалиновые мембраны (В), видны гигантские многоядерные клетки (С). Окраска гематоксилином и эозином

и системах: дыхательной (ларинготрахеобронхит, пневмония), пищеварительной (стоматит, энтерит, колит), нервной (менингит, энцефалит), глазах (конъюнктивит, блефарит, кератит), коже и др. У ослабленных детей развивается нома (влажная гангрена мягких тканей лица).

Исход благоприятный при правильном и своевременном лечении. У ослабленных детей возможен летальный исход.

ЭПИДЕМИЧЕСКИЙ ПАРОТИТ

Эпидемический паротит (свинка) — заболевание, вызывающее воспаление околоушных и других желез, а также головного мозга.

Этиология. Возбудитель — РНК-вирус из семейства парамиксовирусов, обладающий активностью гемагглютинаина и нейраминидазы. Помимо околоушных желез вирус иногда поражает поджелудочную железу, яички, головной мозг. Заражение происходит воздушно-капельным путем. Вирус размножается в эпителии дыхательных путей, околоушных желез, Т-лимфоцитах лимфатических узлов.

Патологическая анатомия. Эпидемический паротит — процесс двусторонний. Околоушные железы увеличены, тестовидной консистенции. Микроскопически наблюдают отек, диффузную инфильтрацию интерстициальной ткани лимфоцитами и плазмощитами. В сдавленных протоках обнаруживают

В участках высыпаний видны гиперемия микрососудов, периваскулярная инфильтрация лимфоцитами и гистиоцитами, диапедзные кровоизлияния с образованием гемосидерина. В эпидермисе наблюдают вакуолизацию, гигантские эпителиальные клетки. В лимфатических узлах происходит гиперплазия фолликулов, в них обнаруживают гигантские многоядерные клетки Уортина—Финкельдея.

Серозно-катаральное воспаление может ограничиться фарингитом и трахеитом, однако нередко поражение бронхов, бронхиол и развитие пневмонии. Для коревой пневмонии характерно поражение интерстициальной и перибронхиальной ткани. В эпителии слизистой оболочки бронхов и альвеолоцитах происходит плоскоклеточная метаплазия и образование гигантских эпителиальных клеток (рис. 25.4). При присоединении вторичной инфекции развиваются гнойно-некротический бронхит и тяжелая пневмония.

Осложнения могут быть вызваны вирусом кори и вторичной инфекцией. Развиваются воспалительные процессы в разных органах

детрит и нейтрофильные лейкоциты. При орхите воспаленные яички увеличены в размерах, в них видны мононуклеарная инфильтрация, мелкоочаговые кровоизлияния и выраженный отек, что нарушает кровоснабжение ткани и вызывает инфаркты яичка. В исходе заболевания в этих участках развиваются атрофические и склеротические процессы, приводящие к мужскому бесплодию. В поджелудочной железе, богатой ферментами, те же процессы вызывают обширные некрозы тканей, окруженные лейкоцитарным инфильтратом. При энцефалите возникают периваскулярные лимфоглиальные инфильтраты и очаги демиелинизации нервной ткани.

Исход при хорошем иммунитете ребенка и своевременном лечении благоприятный.

ИНФЕКЦИОННЫЙ МОНОНУКЛЕОЗ

Инфекционный мононуклеоз — антропоноз, вызываемый вирусом Эпштейна—Барр, с развитием лимфопролиферативных процессов. Заболевают подростки и молодые люди, реже — дети.

Клиническая картина. Клинические проявления: лихорадка, генерализованная лимфаденопатия, спленомегалия, фарингит, появление в крови атипичных Т-лимфоцитов (клеток мононуклеоза).

Патогенез. Передача вируса происходит от человека человеку при интимных контактах, часто через слюну. Вирус проникает в эпителиоциты носоглотки и слюнных желез, лимфоидную ткань, внедряется в В-лимфоциты, где происходит его размножение. При гибели В-клеток вирус освобождается, поражает эпителиальные клетки ротоглотки и со слюнными клетками попадает в слюну. Часто вирус проникает в геном В-лимфоцитов, вызывая их поликлональную активацию. В-лимфоциты попадают в кровоток и начинают вырабатывать гетерофильные антитела. Заболевание развивается в течение 4—6 мес.

Патологическая анатомия. Морфологические изменения происходят в основном в крови, лимфатических узлах, селезенке, печени и головном мозге. В крови определяют до 18 тыс. лимфоцитов на 1 мкл, много атипичных Т-лимфоцитов. Происходит гиперплазия лимфатических узлов, особенно шейных, подмышечных и паховых. В паракортикальных Т-зонах — гиперплазия атипичных лимфоцитов. Сходные изменения наблюдают в селезенке. Ее увеличение иногда настолько выражено, что происходит разрыв капсулы. Гепатомегалия умеренная, атипичные лимфоциты расположены в портальных трактах и синусоидах. Могут возникать множественные мелкие некрозы ткани печени. В головном мозге — отек, периваскулярные лимфоидные инфильтраты в мягкой мозговой оболочке.

Осложнения: нарушение функций печени с умеренной желтухой, разрыв селезенки с массивным кровотечением.

ПОЛИОМИЕЛИТ

Полиомиелит — инфекционное заболевание, поражающее преимущественно двигательные нейроны ЦНС.

Этиология. Возбудитель полиомиелита — РНК-вирус из семейства энтеровирусов. Этот антропоноз передается от человека человеку алиментарным путем. Известны 3 антигенных штамма вируса, в 85% случаев диагностируют I тип, вызывающий тяжелые эпидемии. Первичное размножение вируса происходит в глоточных миндалинах и групповых лимфатических фолликулах тонкой кишки. Лимфогенным путем вирус попадает в лимфатические узлы, где происходит сначала его репродукция, затем виремия и гематогенная диссеминация. Лишь в 1% случаев вирусы попадают в ЦНС. В спинном мозге вирусы проникают в РНК ядер моторных нейронов, в результате клетки погибают. После высвобождения вирусы продвигаются по нервным путям и попадают в соседние нейроны. Возможно распространение процесса на двигательные нейроны других отделов ЦНС: ядра продолговатого мозга, ретикулярную формуляцию, черное вещество, средний мозг, паравентрикулярные ядра, промежуточный мозг и моторные клетки передней центральной извилины. Общая продолжительность заболевания — 4–6 нед. Оно имеет следующие стадии: препаралитическую, паралитическую, восстановительную и стадию остаточных изменений.

Патологическая анатомия. *Макроскопически* спинной мозг набухший, чаще в грудном отделе, на разрезе рисунок «бабочки» стерт, в области передних рогов — мелкоочечные кровоизлияния.

- Препаралитическая стадия. В двигательных нейронах наблюдают исчезновение тигроида, их ядра пикнотичны, отдельные нейроны погибают. Сосуды полнокровны, диапедез эритроцитов, отек ткани мозга.
- Паралитическая стадия. Происходит некроз двигательных нейронов и размягчение серого вещества мозга. Вокруг погибших нейронов выражена воспалительная реакция и пролиферация нейроглии.
- Восстановительная стадия и стадия остаточных изменений. На месте очагов некроза образуются мелкие кисты, в области погибших нейронов — мелкие глиальные рубчики, заметны лимфоидные инфильтраты. При распространении процесса на другие отделы ЦНС говорят о полиэнцефаломиелите, но в большинстве случаев страдает лишь спинной мозг (полиомиелит).

Осложнения. Поражение вегетативных центров и паралич дыхательных мышц вызывают расстройства кровообращения и крупные ателектазы в легких. В тяжелых случаях в сердце развивается интерстициальный миокардит. В поперечнополосатой мускулатуре, преимущественно конечностей, отмечаются явления нейротрофической атрофии с развитием контрактур и деформаций. Смерть наступает при параличе дыхательных мышц.

ВЕТРЯНАЯ ОСПА

Ветряная оспа (*varicella*) — острое инфекционное заболевание детей дошкольного и раннего школьного возраста, протекающее с пятнисто-везикулярной сыпью.

Этиология. Возбудитель болезни — ДНК-вирус из группы вирусов герпеса, идентичный вирусу опоясывающего лишая. Источник заражения — больной

человек, передача возбудителя происходит воздушно-капельным путем, изредка трансплацентарно. Вирус поражает слизистые оболочки, кожу и нейроны. Из эпителия дыхательных путей вирус проникает в кровь, где происходит его накопление и размножение. Затем возбудитель концентрируется в коже, вызывая васкулиты с характерной сыпью. Вирус, проникший в сателлитные клетки ганглиев задних корешков спинного мозга, может долго пребывать в латентном состоянии и через много лет вызвать рецидив заболевания в виде опоясывающего лишая.

Патологическая анатомия. Сыпь на коже и слизистой оболочке рта имеет вид небольших красных зудящих везикул, после подсыхания покрытых буроватой корочкой. *Микроскопически* в клетках шиповатого слоя вначале находят баллонную дистрофию, после гибели клеток возникают полости, а после отпадения корочек — мелкие язвы. В слизистой оболочке видны эрозии со скудными периваскулярными лимфогистиоцитарными инфильтрациями и диапедезными кровоизлияниями в дне эрозии. Такие же изменения бывают во внутренних органах.

Осложнения связаны с вторичным инфицированием кожных высыпаний, чаще стафилококком.

ОПОЯСЫВАЮЩИЙ ГЕРПЕС

Этиология. Возбудитель — тот же, что и при ветряной оспе. Заболевание возникает при активации вируса, существующего в латентной форме в ганглиях задних корешков спинного мозга. По чувствительным нервам вирус распространяется до иннервируемых ими участков кожи и мягких тканей.

Патологическая анатомия. Возникает радикулоневрит, на коже и слизистых оболочках — везикулярные поражения с сильным зудом, жжением и острой болью, особенно интенсивными при вовлечении в процесс тройничного нерва. Иногда изменения развиваются в промежуточном мозге, что вызывает поражение лицевого нерва и боль в ушных раковинах.

Осложнения бывают в основном у лиц с пониженным иммунитетом в виде интерстициальной пневмонии, энцефалита, преходящего миелита. Исход благоприятный.

КОКЛЮШ

Коклюш (*pertussis*) — острое инфекционное заболевание детей с поражением дыхательных путей и развитием приступов спастического кашля.

Этиология. Заболевание вызывает грамотрицательная бактерия *Bordetella pertussis*, обнаруживаемая в отделяемом носоглотки. Заражение происходит воздушно-капельным путем.

Патогенез болезни во многом связан с токсинами возбудителя. Входные ворота — слизистая оболочка верхних дыхательных путей. Заселение возбудителями бронхиального эпителия происходит с помощью гемагглютинина. Он связывается с углеводами на поверхности эпителия, а также с интегринами на поверхности макрофагов дыхательных путей, позволяя возбудителям

проникать в эти клетки. Токсины палочки коклюша раздражают нервные рецепторы гортани. Возникающие импульсы формируют в ЦНС стойкий очаг раздражения, влияющий на дыхательный и другие вегетативные центры. При понижении порога возбуждения нервных центров и рецепторов достаточно ничтожного неспецифического раздражения, чтобы вызвать приступ спастического кашля. Клинические проявления: следующие друг за другом толчкообразные выдохи, затем судорожный глубокий вдох, выделение вязкой мокроты или рвота. Спазм гортани и бронхиальной мускулатуры ведет к спазму периферических сосудов, застою в системе верхней полой вены, усиливающему нарушение кровообращения центрального происхождения и гипоксию. У грудных детей кашля не бывает, заболевание проявляется развитием апноэ и асфиксии. Длительность болезни — 1,5–3 мес.

Патологическая анатомия. Слизистая оболочка верхних дыхательных путей гиперемирована, покрыта слизью. Легкие эмфизематозно вздуты. Иногда возможен спонтанный пневмоторакс. Типичны разрывы и язвочки уздечки языка. *Микроскопически* в гортани, трахее и бронхах определяют серозное воспаление, в паренхиме легких — отек, полнокровие, ателектазы, гиперплазия перибронхиальных лимфатических узлов. В головном мозге наблюдают отек, мелкие периваскулярные кровоизлияния.

Осложнения зависят от присоединения вторичной инфекции с развитием панбронхита и перибронхиальной пневмонии.

Исход в настоящее время благоприятный. Изредка возможна смерть новорожденных от асфиксии.

ВИРУСНЫЙ ЭНТЕРИТ

Вирусный энтерит — воспаление тонкого кишечника, вызываемое вирусом, — одно из наиболее частых заболеваний у детей младшего возраста.

Этиология заболевания связана с кишечными вирусами: ротавирусами, возбудителями, подобными вирусу Норволка, коронавирусами, аденовирусами и астровирусами. Это — группа РНК-вирусов, содержащих одинарную или двойную нити РНК. Путь заражения — фекально-оральный. Несмотря на различия вирусов по строению и генетическим свойствам, их объединяют следующие особенности:

- средство к эпителию ворсин тонкого кишечника;
- попадание в организм преимущественно фекально-оральным путем;
- воспаление кишечника с тяжелой диареей, быстро приводящей к обезвоживанию организма, электролитным нарушениям и смерти.

Патогенез связан с проникновением вируса (чаще ротавируса) в эпителиальные клетки верхней и средней части кишечных ворсин и разрушением их внутриклеточных структур. Это, очевидно, угнетает цГМФ, регулирующий всасывание из просвета кишечника натрия и воды. При этом выделение жидкости слизистой оболочкой кишечника не нарушено. Возникает тяжелая профузная диарея, относительно быстро приводящая к смерти детей.

Патологическая анатомия. В эпителии ворсин тонкого кишечника развивается гидropическая (баллонная) дистрофия. Клетки набухают и приобретают вид частокола. Происходит слушивание гибнущих клеток, а в области кишеч-

ных крипт обнаруживается гиперплазия сохранного эпителия. В собственной пластинке слизистой оболочки определяется серозный инфильтрат. Наблюдаются гиперемия сосудов, стаз крови в капиллярах, иногда видны диапедезные кровоизлияния.

Исход. В раннем детском возрасте вирусный энтерит нередко приводит к смерти. При выздоровлении ребенок приобретает устойчивый иммунитет к антигенам вируса.

ЭШЕРИХИОЗЫ

Эшерихиозы (коли-инфекция) — группа инфекционных заболеваний, вызываемых условно-патогенными и патогенными кишечными палочками с локализацией процесса преимущественно в тонком кишечнике. Болеют в основном дети первого года жизни. Источник возбудителей — больные коли-энтеритом дети или пациенты, перенесшие болезнь в стертой форме. Механизм заражения — фекально-оральный. Передача возбудителей инфекции происходит через руки матери, ухаживающего персонала, различные предметы, воду. Заболеванию способствует снижение иммунитета.

Клинические проявления. Начало заболевания острое: повышение температуры, диарея, иногда с кровью, рвота. Стул до 10–15 раз в сутки, иногда с примесью слизи. Характерны метеоризм и эксикоз с преобладанием ацидоза. Иногда болезнь принимает затяжное течение — до 2–6 мес.

Патогенез. Инкубационный период длится 4–5 дней. В основе изменений кишечника — аллергическая реакция по типу феномена Шварцмана, однако возможно и прямое токсическое действие возбудителя на слизистую оболочку тонкой кишки. Токсин вызывает повышение проницаемости сосудистого и эпителиального барьеров, что приводит к отеку стенок кишки, множественным кровоизлияниям, изменениям нервных сплетений кишечника.

Патологическая анатомия. Петли кишечника вздуты, с точечными кровоизлияниями, покрыты нитями фибрина. В стенке кишечника и внутренних органах определяются полнокровие, отек, кровоизлияния. *Микроскопически* видны кровоизлияние, отек, ослизнение стенки кишки, особенно подвздошной, слушивание эпителия ворсинок, дистрофия и гибель нервных клеток сплетений Ауэрбаха и Мейсснера, что объясняет вздутие кишечника. В подслизистом слое отмечается очаговая инфильтрация лимфоцитами и гистиоцитами с небольшим количеством нейтрофильных лейкоцитов. Возможно образование язв с развитием язвенного колиэнтерита, его длительное существование вызывает склеротические изменения в дне и краях язв. При длительном течении болезни возникает также атрофический энтерит. В миокарде возможно развитие очагов некроза с последующим их склерозированием.

Осложнения. При присоединении вторичной инфекции развивается тяжелый язвенный энтероколит.

Прогноз при современных методах лечения благоприятный.

ЦИТОМЕГАЛОВИРУСНАЯ ИНФЕКЦИЯ

Цитомегаловирусная инфекция — антропоноз, одна из самых распространенных вирусных внутриутробных инфекций детей и оппортунистических инфекций у лиц с приобретенными иммунодефицитами (СПИД, пациенты, получающие цитостатическую терапию после трансплантации органов) и неопластическими процессами. Это одна из причин невынашивания беременности.

Этиология. Возбудитель — ДНК-содержащий цитомегаловирус *Cytomegalovirus hominis*. Инфицирование распространено повсеместно, но редко проявляется клинически. Пути передачи: парентеральный (гемотрансфузионный, трансплацентарный, трансплантационный), контактный (слюна, кровь), половой, пищевой (заражение новорожденного через инфицированное грудное молоко).

Патогенез. Цитомегаловирус способен поражать эпителиальные, эндотелиальные, нервные, иммунокомпетентные клетки и латентно в них реплицироваться. Происходит интеграция вируса в ДНК хозяина с пожизненной персистенцией в организме человека. Репликация вируса в клетках иммунной системы вызывает снижение иммунитета, приводящее к виремии и гематогенной генерализации с поражением многих органов, развитием васкулитов. Цитомегаловирус способен поражать практически все органы и ткани, вызывая бессимптомное носительство либо клинически выраженные заболевания. Особенность возбудителя — способность к образованию гигантских цитомегалических эпителиальных клеток с плотными округлыми включениями в ядре, окруженными зоной просветления («совиный глаз»).

Клинико-морфологические проявления. Инфекция может быть врожденной или приобретенной, протекать латентно, остро и хронически, в локальной и генерализованной форме.

- **Врожденная острая форма.** В период новорожденности (3–14-й день жизни) характерно проявление генерализованного поражения внутренних органов, ЦНС, геморрагического синдрома, анемии, тромбоцитопении, желтухи. Развиваются гепатит, ЦП, энцефалит, поражения ЖКТ, почек, легких, поджелудочной и слюнных желез. В органах и ЦНС находят цитомегалические клетки, периваскулярные лимфогистиоцитарные инфильтраты, очаги кальциноза. Энцефалит протекает сравнительно нетяжело, но с остаточными изменениями. При подострой форме характерно развитие атипичной интерстициальной пневмонии.
- **Врожденная хроническая форма.** Характерны остаточные изменения органов, пораженных внутриутробно или в раннем неонатальном периоде: атрезия желчевыводящих путей, хроническая пневмония, ЦП, микроцефалия, гидроцефалия.
- **Приобретенная форма** (все другие пути инфицирования) протекает как мононуклеозоподобное заболевание с длительной лихорадкой, ангиной, лимфаденопатией и негнойным паротитом (**сиалоаденитом**). В пораженных миндалинах, лимфатических узлах, околоушной слюнной железе появляются типичные цитомегалические клетки и лимфогистиоцитарная

инфильтрация с последующим склерозом. В слюнной железе вирус длительно может существовать в виде латентной инфекции. При снижении реактивности возникает гематогенная генерализация с развитием васкулитов, цитомегалическими изменениями эндотелия и эпителия различных органов.

Генерализованная приобретенная форма характерна для пациентов с иммунодефицитными состояниями. Отличие от врожденной формы — отсутствие поражений головного мозга. Характерны генерализованная лимфаденопатия, поражение органов дыхания, ЖКТ (язвенный колит) и глаз.

Осложнения: присоединение вторичной инфекции, гидроцефалия, кахексия.

Прогноз зависит от возраста, формы заболевания, состояния иммунитета. Врожденные генерализованные формы обычно заканчиваются летально. Возможна смерть от основного заболевания (опухоль, ВИЧ-инфекция).

КРИСПОРИДИОЗ

Крипоспоридиоз — инфекционное заболевание ЖКТ из группы антропо-зоонозов, вызываемое простейшими паразитами (кокцидиями). Чаще болеют дети первых лет жизни.

Этиология. Крипоспоридии (*Cryptosporidium parvum*) широко распространены среди животных, служащих их естественным резервуаром. Заражение человека возможно при употреблении инфицированной пищи, контакте с животными, а также аэрогенным путем. Заболевание имеет острое и хроническое течение.

Клинические проявления: лихорадка, тошнота, рвота, диарея, иногда с кровью, боли в животе, судороги, снижение массы тела.

Патологическая анатомия. Характерен катаральный, реже серозно-геморрагический гастроэнтерит. При хроническом течении возникают атрофия ворсинок слизистой оболочки кишки и синдром мальабсорбции.

Прогноз. При остром течении заболевания обычно происходит спонтанное выздоровление. У пациентов с иммунодефицитными состояниями часто отмечают хроническое течение.

ДИФТЕРИЯ

Этиология. Возбудитель дифтерии — *Corynebacterium diphtheriae* (дифтерийная палочка). Источником заражения является больной или бактерионоситель. Путь заражения — воздушно-капельный. В ряде случаев возможно заражение через предметы и третьих лиц, так как дифтерийная палочка очень устойчива к факторам внешней среды и длительно сохраняет патогенные свойства.

Патогенез. Входными воротами инфекции являются слизистые оболочки ротоглотки, носа, гортани, в редких случаях — слизистая глаза, половых органов, раневая поверхность. В месте внедрения возбудителя происходит его размножение с выделением экзотоксина. При наличии достаточного уров-

на антитоксического иммунитета заболевание не развивается, а формируется бактерионосительство. Дифтерийный токсин обладает рядом эффектов на ткани, которые определяют клиническую и морфологическую картину заболевания. Цитопатическое действие токсина определяет развитие некроза эпителия в месте входных ворот инфекции. Дифтерийный токсин оказывает выраженное вазопаралитическое действие, что проявляется в резком полнокровии сосудов и нарушении их проницаемости с выпотеванием фибриногена и эритроцитов. Под действием тромбина, выделившейся из некротизированных клеток, фибриноген превращается в фибрин, в связи с чем в очаге поражения образуется фибриновая пленка — типичное проявление дифтерии. Третьим важным с клинической точки зрения эффектом дифтерийного токсина является его воздействие на нервные стволы. В первую очередь токсин воздействует на ткани в месте внедрения, в первичном очаге инфекции. Общее воздействие его на организм определяется интенсивностью всасывания токсина в кровь.

Патологическая анатомия. Наиболее часто встречается **дифтерия зева (ротоглотки)**. На ее долю приходится 90–95% случаев болезни. По клиническому течению выделяют локализованную, распространенную и токсическую формы.

При локализованной форме воспаление развивается на миндалинах. При этом на миндалинах образуется фибриновая пленка, плотно соединенная с подлежащими тканями (дифтеритический вариант фибринозного воспаления). Плотная пленка, покрывающая некротизированные ткани, создает благоприятные условия для размножения возбудителя с образованием токсина и всасывания токсина в кровь.

При распространенной форме дифтерии зева воспаление захватывает не только миндалины, но также дужки, заднюю стенку глотки, язычок. При данной форме признаки интоксикации выражены более сильно, а на месте пленок после их отторжения остаются очаги некроза, которые позднее эпителизируются.

Токсическая форма дифтерии зева, кроме описанных выше местных изменений, характеризуется выраженным отеком слизистых оболочек ротоглотки и клетчатки шеи, увеличением лимфатических узлов и значительными признаками общей интоксикации.

Поражение внутренних органов при дифтерии определяется количеством токсина в крови. Характерно поражение сердца, периферических нервов, надпочечников и почек.

В конце 1-й — начале 2-й недели токсической дифтерии может развиваться миокардит, который проявляется выраженной степенью дистрофии кардиомиоцитов (преимущественно жировой) и их некрозом, лимфомакрофагальной инфильтрацией интерстиция. Поражение сердца может быть настолько тяжелым, что приводит к смерти от острой сердечной недостаточности.

Поражение нервных стволов носит характер паренхиматозного неврита и сопровождается разрушением миелиновой оболочки, реже — шванновской оболочки и осевых цилиндров. Обычно процесс проявляется через 3–7 нед от начала заболевания. При этом развиваются периферические параличи мяг-

кого нёба, мышц шеи, туловища, конечностей, диафрагмы и других мышц. Опасными для жизни являются параличи дыхательной мускулатуры и мышц, ответственных за глотание. Через 2–2,5 мес от начала заболевания в результате поражения блуждающего нерва и сердечных интрамуральных ганглиев может развиться сердечная недостаточность и даже остановка сердца. Если ребенок перенес указанные критические состояния, функция пораженных нервов через 2–3 мес полностью восстанавливается.

При дифтерии с выраженной интоксикацией часто наблюдается также поражение почек с развитием некротического нефроза, кровоизлияние в надпочечники с развитием острой надпочечниковой недостаточности.

Дифтерия дыхательных путей развивается при преобладании воспалительных изменений в слизистой оболочке гортани. Фибринозная пленка легко отторгается, вызывая закупорку дыхательных путей с развитием характерных симптомов крупа. Воспаление может распространяться на трахею и бронхи (нисходящий круп). Прогрессирование заболевания может привести к смерти от удушья (асфиксии). Дифтерия дыхательных путей часто осложняется пневмонией. В ряде случаев развитие асфиксии требует проведения трахеостомии. Осложнения, связанные с действием экзотоксина, наблюдаются редко.

МЕНИНГИТ

Менингит — воспаление мозговых оболочек. **Лептоменингитом** называют воспаление мягкой и паутинной оболочек. **Пахименингит** — воспаление твердой мозговой оболочки. Воспаление мягких мозговых оболочек встречается гораздо чаще, чем твердых мозговых оболочек.

Острый гнойный менингит

Острый гнойный менингит — наиболее частое проявление гноеродной инфекции ЦНС. В перинатальном периоде при развитии менингита чаще выявляют стрептококк группы В (*Streptococcus agalactiae*), *Escherichia coli* и *Listeria monocytogenes*. К факторам риска развития менингита относят длительный безводный период и низкую массу при рождении. У детей старшего возраста и взрослых наибольшую опасность представляют *Neisseria meningitidis* и *Streptococcus pneumoniae*, *Haemophilus influenzae* тип b (Hib). У лиц старше 60 лет при развитии менингита чаще всего выявляют *Streptococcus agalactiae* и *Streptococcus pneumoniae*. У людей, страдающих иммунодефицитом, менингит может быть обусловлен *Klebsiella* или анаэробными микроорганизмами.

Патогенез. В патогенезе менингита имеет значение увеличение продукции ликвора, нарушение внутричерепной гемодинамики, отек мозга, повышение внутричерепного давления, прямое токсическое действие возбудителя на вещество мозга, увеличение проницаемости гематоэнцефалического барьера. Особое значение имеет **менингококковая инфекция**. Передача менингококка происходит воздушно-капельным путем от больного или бактерионосителя, поэтому инфекция может приобретать эпидемический характер с высокой вероятностью развития менингита и менингококковой септицемии (менингококкемии). Менингококк попадает в мозговые оболочки гематогенным путем,

а в случаях развития бурно протекающего сепсиса возникает ДВС-синдром с часто развивающимся кровоизлиянием в надпочечники, что клинически протекает с синдромом острой надпочечниковой недостаточности (**синдром Уотерхауса—Фридериксена**).

Клиническая картина. Клинически острый гнойный менингит протекает с интенсивной головной болью, рвотой, лихорадкой, светобоязнью, характерно резкое напряжение затылочных мышц, могут быть параличи и нарушение сознания. Морфологические изменения оболочек при менингите, несмотря на разнообразие возбудителей, имеют сходные черты. Воспаление часто поражает также черепные нервы и корешки спинномозговых нервов, кору головного мозга и иногда эпендиму (эпендимит) и сосудистые сплетения желудочков (вентрикулит и пиоцефалия), что позволяет говорить при выраженных изменениях о менингоэнцефалите. Гнойный эпендимит и пиоцефалию чаще выявляют у детей первых 2–3 лет жизни.

Патологическая анатомия. При менингите, вызванном *Haemophilus influenzae*, экссудат располагается на базальной поверхности, при пневмококковом и менингококковом менингите гной может быть как на базальной поверхности мозга, так и на его выпуклой поверхности преимущественно лобных и теменных долей в виде «чепчика» или «шапочки». В отдельных случаях весь мозг покрыт сплошным слоем желтоватых гнойных масс. С продолговатого мозга экссудат может переходить на оболочки спинного мозга, а также оболочки черепно- и спинномозговых нервов. Мягкие мозговые оболочки в 1-е сутки от начала болезни становятся резко полнокровными, пропитаны слегка мутноватым серозным экссудатом. К концу 2-х – началу 3-х суток экссудат постепенно густеет, приобретает гнойный характер, беловатого, желтоватого, зеленоватого цвета. К 5–6-м суткам выявляют присоединение к гною фибринозного выпота, что придает консистенции экссудата более вязкий характер. Объем и масса мозга увеличены вследствие отека. Извилины мозга сглажены, мозг влажный, дряблый. *Микроскопически* субарахноидальное пространство расширено и диффузно заполнено нейтрофилами, но с более выраженной периваскулярной инфильтрацией. В гное могут быть примеси в виде фибрина, лимфоцитов, моноцитов, бактерий. Сосуды резко полнокровны, иногда тромбированы, с признаками воспаления стенок. Флебит и венозный тромбоз могут вызывать развитие геморрагического инфаркта мозга.

Исходы. При неадекватном лечении в ранние сроки заболевания прогрессирует отек мозга, что приводит к его дислокации с вклиниванием миндалин мозжечка в большое затылочное отверстие, ущемлением в нем продолговатого мозга и смерти от остановки дыхания и сердечной деятельности. Смерть больных в последующие периоды может наступить от менингоэнцефалита, гнойного эпендимита. Начиная с 3-й недели болезни экссудат подвергается рассасыванию. При большом количестве фибрина происходит его организация с облитерацией субарахноидального пространства срединного и бокового отверстий IV желудочка и затруднением циркуляции ликвора, вызывая развитие общей церебральной кахексии вследствие гидроцефалии и нарастающей

атрофии вещества мозга. Кроме того, у больных могут сохраняться локальные параличи.

Контрольные вопросы

1. Опишите этиологию, патогенез и морфологические проявления ветряной оспы.
2. Какова этиология кори? Опишите патологическую анатомию заболевания и его осложнений.
3. Назовите причину и опишите морфологические изменения при полиомиелите.
4. Назовите осложнения дифтерии и объясните, с чем они связаны.
5. Опишите морфологические изменения и клиническое течение каждого периода скарлатины.
6. Опишите основные формы менингококковой инфекции у детей.
7. Назовите клинико-морфологические формы цитомегаловирусной инфекции.
8. В чем особенности патогенеза коклюша и морфологические проявления заболевания.

Список литературы

Струков А.И., Серов В.В. Патологическая анатомия. 6-е изд. / под ред. В.С. Паукова. Москва : ГЭОТАР-Медиа, 2013. 878 с.

Фризе К., Кахель В. Инфекционные заболевания беременных и новорожденных. Москва : Медицина, 2003.

Pediatric Pathology / eds J.T. Stocker, L.P. Denner. Philadelphia : Lippincott Williams and Wilkins, 2001.