



СЕЧЕНОВСКИЙ УНИВЕРСИТЕТ

Федеральное государственное автономное образовательное учреждение высшего образования Первый Московский государственный медицинский университет имени И.М. Сеченова Министерства здравоохранения Российской Федерации (Сеченовский Университет)

УЧЕБНИК

ПАТОЛОГИЧЕСКАЯ АНАТОМИЯ

В двух томах

Под редакцией академика РАЕН В.С. Паукова

Министерство науки и высшего образования РФ

Рекомендовано Координационным советом по области образования «Здравоохранение и медицинские науки» в качестве учебника для использования в образовательных учреждениях, реализующих основные профессиональные образовательные программы высшего образования уровня специалитета по направлениям подготовки 31.05.01 «Лечебное дело», 31.05.02 «Педиатрия», 31.05.03 «Стоматология»

Регистрационный номер рецензии 1214 от 17 декабря 2020 года



СЕЧЕНОВСКИЙ УНИВЕРСИТЕТ

Федеральное государственное автономное образовательное
учреждение высшего образования Первый Московский
государственный медицинский университет имени И.М. Сеченова
Министерства здравоохранения Российской Федерации
(Сеченовский Университет)

УЧЕБНИК

ПАТОЛОГИЧЕСКАЯ АНАТОМИЯ

Под редакцией академика РАЕН В.С. Паукова

Том 1

ОБЩАЯ ПАТОЛОГИЯ

3-е издание,
переработанное



Москва
ИЗДАТЕЛЬСКАЯ ГРУППА
«ГЭОТАР-Медиа»
2021

ОГЛАВЛЕНИЕ

Участники издания	9
Список сокращений	11
Предисловие	13
Введение	15
Краткие исторические сведения (<i>В.С. Пауков</i>)	21
Глава 1. Морфология нарушений обмена веществ — дистрофии (<i>А.В. Берестова</i>) . . .	31
Паренхиматозные дистрофии	33
Стромально-сосудистые (мезенхимальные) дистрофии	47
Смешанные дистрофии	53
Глава 2. Некроз и апоптоз (<i>Е.А. Коган</i>)	82
Некроз	83
Апоптоз	94
Глава 3. Нарушения крово- и лимфообращения (<i>Б.Б. Салтыков</i>)	108
Нарушения кровенаполнения	108
Кровотечение	115
Плазморрагия	118
Нарушения лимфообращения	119
Стаз	120
Тромбоз	121
Шок	124
Синдром диссеминированного внутрисосудистого свертывания (ДВС-синдром)	126
Эмболия	129
Артериальное малокровие, инфаркт	132
Глава 4. Воспаление (<i>В.С. Пауков</i>)	137
Воспаление и иммунитет	138
Этиология воспаления	140
Местные реакции при воспалении	141
Межклеточные взаимоотношения при воспалении	144
Воспаление как общепатологический процесс	145
Классификация воспаления	147
Острое воспаление	147
Клинико-морфологические формы воспаления	155
Хроническое воспаление	167
Иммунное воспаление	177
Глава 5. Патология иммунной системы (<i>С.Г. Раденска-Лаповок, А.А. Иванов</i>)	180
Врожденный иммунный ответ	180
Адаптивный иммунный ответ	181
Основы иммунного ответа	182
Гуморальный иммунитет	183
Клеточно-опосредованный иммунитет	183
Патология иммунной системы	186

Глава 6. Приспособительные и компенсаторные процессы (В.С. Пауков)	204
Атрофия	207
Гипертрофия	208
Стадии развития компенсаторных процессов	212
Регенерация	216
Морфогенез приспособительных и компенсаторных процессов	219
Глава 7. Опухоли (Е.А. Коган)	229
Доброкачественные, злокачественные и пограничные опухоли	229
Номенклатура	230
Эпидемиология опухолей	230
Этиология и патогенез опухолей	231
Опухолевые маркеры	247
Основные свойства опухолей	247
Морфология опухолевого роста	264
Взаимодействие опухоли и организма	269
Классификация опухолей	270
Иммуногистохимические маркеры опухолей	271
Опухоли из эпителия	272
Нейроэндокринные опухоли	276
Мягкотканые опухоли	277
Опухоли центральной нервной системы	280
Опухоли меланинпродуцирующей ткани	285
Глава 8. Введение в нозологию (В.С. Пауков)	290
Этиология	291
Патогенез	292
Номенклатура и классификация болезней	294
Диагноз	296
Ятрогении	303
Патоморфоз	303
Глава 9. Болезни кроветворной системы (А.В. Берестова)	306
Дифференцировка клеток костного мозга	306
Нарушения системы эритроцитов. Измененные эритроциты	307
Изменения количества и строения гранулоцитов, моноцитов и лимфоцитов	324
Опухолевые заболевания кроветворной и лимфоидной тканей	328
Патология селезенки. Спленомегалия. Гиперспленизм. Гипоспленизм	358
Заболевания лимфатических узлов	359
Тромбоцитарные заболевания. Коагулопатии	360
Глава 10. Патология сердечно-сосудистой системы (В.С. Пауков, Л.В. Кактурский)	367
Атеросклероз	368
Артериальная гипертензия	381
Заболевания сердца	390
Пересадка сердца	441
Заболевания сосудов	432
Болезни вен	435

Глава 11. Болезни легких (Е.А. Коган)	448
Механизмы защиты бронхолегочной системы	449
Врожденные аномалии развития легких	451
Ателектазы	451
Сосудистая патология легких	451
Инфекционные заболевания легких	455
Хронические диффузные заболевания легких	467
Хронические обструктивные заболевания легких	468
Рестриктивные болезни легких	482
Рак легкого	503
Хронические заболевания легких, связанные с воздействием пыли (пневмокониозы)	513
Глава 12. Заболевания органов пищеварительной системы (А.В. Кононов, А.С. Тертычный)	525
Ангина	525
Болезни пищевода	527
Болезни желудка	534
Болезни тонкой кишки	558
Болезни толстой кишки	562
Глава 13. Болезни печени, желчевыводящей системы и экскреторной части поджелудочной железы (Т.П. Некрасова)	588
Общие механизмы нарушения функций печени	590
Синдромы поражения печени	590
Массивный прогрессирующий некроз печени	600
Гепатит	600
Инфекционные заболевания печени невирусной этиологии	619
Аутоиммунные поражения печени	621
Лекарственный гепатит	623
Алкогольное поражение печени	623
Цирроз печени	626
Холестапические болезни печени	639
Гемохроматоз	643
Циркуляторные расстройства в печени	645
Опухоли печени	647
Заболевания желчного пузыря и желчных протоков	651
Болезни поджелудочной железы	654
Глава 14. Заболевания почек и мочевых путей (Л.О. Севергина, В.А. Варшавский)	657
Гломерулярные болезни	658
Нефросклероз (вторично сморщенная почка)	677
Повреждение почечных клубочков при системных заболеваниях	679
Амилоидоз почек	681
Другие системные заболевания	683
Наследственный нефрит	683

Заболевания почек, связанные с поражением канальцев и интерстиция	684
Пиелонефрит	687
Артериолосклеротический нефросклероз	693
Злокачественный нефросклероз	694
Уролитиаз (камни почек)	695
Поражение почек при множественной миеломе	696
Хроническая болезнь почек	697
Опухоли почек	699
Заболевания мочевого пузыря	700
Глава 15. Ревматические болезни (С.Г. Раденска-Лаповок, А.Б. Пономарев)...	704
Ревматическая лихорадка	707
Системная красная волчанка	717
Ревматоидный артрит	722
Ювенильный ревматоидный артрит	726
Системная склеродермия	727
Болезнь Шегрена	730
Узелковый полиартериит	731
Дерматомиозит и полимиозит	732
Предметный указатель	736

Глава 1

МОРФОЛОГИЯ НАРУШЕНИЙ ОБМЕНА ВЕЩЕСТВ — ДИСТРОФИИ

Дистрофия (от греч. *dys* — отклонение от нормы и греч. *trophe* — питание) — патологический процесс, в основе которого лежит нарушение тканевого и/или клеточного метаболизма, ведущее к структурным изменениям; это один из видов повреждения органов и тканей. **Трофика** — совокупность механизмов, определяющих метаболизм и структурную организацию клетки или ткани, необходимых для выполнения специализированной функции. **Клеточные механизмы** поддержания трофики обеспечиваются структурной организацией клетки и ее ауторегуляцией, обусловленной генетическим кодом. **Внеклеточные механизмы** трофики включают транспортные (кровь, лимфа) и интегративные (нервная, эндокринная, гуморальная) системы. Этот вид повреждения может быть обратимым или необратимым, проявляется накоплением, нарушением нормального содержания или физико-химических свойств различных веществ, появлением обычных веществ в нетипичных местах или не встречающихся в норме веществ в клетках, во внеклеточном веществе, в стенках сосудов и строме органов.

Причины дистрофий — гипоксия, токсические вещества (в том числе токсины микроорганизмов), лекарства, физические и химические агенты, генетические повреждения, приобретенные или наследственные дефекты ферментов (*ферментопатии*), вирусы, дисбаланс питания, заболевания нервной или эндокринной систем, нарушения состава крови или мочи при заболеваниях внутренних органов и любые другие причины, ведущие к нарушениям клеточных и внеклеточных механизмов трофики.

В зависимости **от вида** нарушенного обмена дистрофии могут быть:

- белковыми;
- жировыми;
- углеводными;
- минеральными;
- водными;
- смешанными.

Исходя из преимущественной локализации метаболических нарушений и отложений тех или иных веществ дистрофии могут быть:

- паренхиматозными;
- стромально-сосудистыми;
- смешанными.

В зависимости от влияния **генетических факторов** дистрофии могут быть:

- наследственными;
- приобретенными.

В основе наследственных дистрофий лежат генетические дефекты какого-либо фермента. При этом продукты обмена не метаболизируются, а накапливаются, и в этих случаях развиваются **болезни накопления (тезауризмозы)**. Приобретенные дистрофии связаны с возникшими ферментопатиями, часто в сочетании с нарушением обмена или транспорта веществ, обеспечивающих ткань или клетку энергией.

В зависимости **от распространенности** процесса выделяют дистрофии:

- общие;
- местные.

Различают 4 морфогенетических механизма развития дистрофий:

- инфильтрацию;
- декомпозицию;
- трансформацию;
- извращенный синтез.

Инфильтрация — избыточное проникновение веществ или продуктов обмена в клетки, стенки сосудов, межклеточное вещество и/или нарушение включения их в метаболизм с последующим накоплением в клетках или вне клеток. Например, инфильтрация белком эпителия проксимальных канальцев почек при увеличении его количества в первичной моче либо накопление липидов при нарушении карнитин-целочного механизма транспорта жирных кислот в миокарде при дифтерии. Могут также аккумулироваться экзогенные вещества, которые клетка не может ни разрушить с помощью ферментов, ни транспортировать в другое место (например, частицы угля).

Декомпозиция (фанероз) — распад ультраструктур клеток и межклеточного вещества или сложных в химическом отношении веществ, ведущий к нарушению метаболизма и накоплению продуктов нарушенного обмена в клетке (ткани). Распад полисахаридно-белковых комплексов лежит в основе фибриноидных изменений соединительной ткани при ревматических болезнях.

Трансформация — переход одного вещества в другое. Такова, например, трансформация углеводов в жиры при сахарном диабете.

Извращенный синтез — образование в клетках или в тканях веществ, не встречающихся в них в норме. Классический пример — синтез аномального белка амилоида и его отложение в межклеточном веществе.

Механизмы развития дистрофий могут сочетаться. Инфильтрация и декомпозиция нередко являются последовательными стадиями морфогенеза той или иной дистрофии. В связи со структурно-функциональными особенностями в некоторых органах и тканях преобладает какой-либо один из морфогенетических механизмов, что позволяет говорить об ортологии (от греч. *orthos* — типичный) дистрофий.

ПАРЕНХИМАТОЗНЫЕ ДИСТРОФИИ

Паренхиматозные дистрофии — это структурные изменения в высокоспециализированных в функциональном отношении клетках, связанные с нарушением обмена веществ. Различные виды паренхиматозных дистрофий составляют морфологическую сущность недостаточности определенного механизма, служащего выполнению клеткой (нефроцитом, гепатоцитом, кардиомиоцитом) специализированной функции. Поэтому паренхиматозная дистрофия, чаще белковая или жировая, лежит в основе клинического синдрома, отражающего функциональную недостаточность паренхиматозного органа (почки, печени, сердца); этот вид дистрофий наблюдается практически при всех заболеваниях человека.

Паренхиматозные белковые дистрофии

Паренхиматозные белковые дистрофии, или паренхиматозные диспротеинозы, характеризуются нарушением обмена цитоплазматических белков, которые находятся в свободном или связанном состоянии. Связанные белки входят в состав липопротеидных комплексов мембран клетки; к свободным белкам относятся главным образом ферменты. Белковая дистрофия часто встречается в почках, реже — в печени и еще реже — в миокарде.

Паренхиматозные диспротеинозы морфологически представлены **зернистой, гиалиново-капельной, гидропической и роговой дистрофиями**. Исходом может быть некроз клетки: **коагуляционный фокальный** или **тотальный** при гиалиново-капельной дистрофии и **колликвационный фокальный** (баллонная дистрофия) или **тотальный** — при гидропической дистрофии. Роговая дистрофия по механизму своего развития не связана с предыдущими.

Развитие паренхиматозных диспротеинозов сопровождается изменением физико-химического состояния белков, появлением в цитоплазме включений белковой природы. Нарушение обмена белков нередко сочетается с расстройством водно-электролитного обмена в цитоплазме, изменением коллоидно-осмотического давления, что ведет к ее гидратации.

Большая часть белков цитоплазмы (простых и сложных) находится в соединении с липидами, образуя липопротеидные комплексы. Эти комплексы составляют основу мембран митохондрий, эндоплазматической сети, пластинчатого комплекса и других структур. Помимо связанных белков в цитоплазме клетки содержатся и свободные белки.

Сущность паренхиматозных диспротеинозов состоит в изменении физико-химических и морфологических свойств белков клетки. Белки подвергаются либо денатурации и коагуляции, либо, наоборот, колликвации (разжижению) (от слова *liquor* — жидкость), то есть распаду полипептидных цепей на фрагменты, что ведет к гидратации цитоплазмы. Разрыв большого количества слабых связей в молекуле белка под действием различных факторов (органических веществ — этилового спирта, мочевины; изменения pH среды, свободных радикалов кислорода, солей тяжелых металлов и т.д.) приводит к разрушению ее нативной конформации, то есть исходного молекулярного строения. Потеря

нативной конформации сопровождается утратой специфической функции белков. Этот процесс носит название **денатурации белков**. При этом не происходит разрыва пептидных связей, то есть первичная структура белка не нарушается, поэтому денатурация — обратимый процесс. Восстановление конформации белка — **ренативация** — может протекать самопроизвольно при устранении повреждающего агента либо при участии **белков-шаперонов**, которые относят к белкам теплового шока. При действии различных стрессовых для клетки факторов (высокая температура, гипоксия, инфекция, ультрафиолетовое (УФ) облучение, изменение рН или молярности среды, действие токсичных химических веществ, тяжелых металлов и т.п.) в клетках усиливается синтез белков теплового шока. Имея высокое сродство к гидрофобным участкам частично денатурированных белков, они могут препятствовать их полной денатурации и восстанавливать нативную конформацию. Необратимое свертывание белков с увеличением количества химических связей (например, S—S мостиков между полипептидными цепями) и образованием нерастворимых структур называется **коагуляцией**.

Если возникает опасность повреждения клетки измененными белками, то включается убиквитинный механизм. Необратимо поврежденные белки присоединяются к белку — **убиквитину**, который обеспечивает их расщепление до нетоксичных фрагментов нелизосомальными протеиназами. При тяжелом повреждении и избыточном накоплении комплексов убиквитин—белок могут формироваться цитоплазматические включения (например, эозинофильные тельца Луи в нейронах при болезни Паркинсона — убиквитин/нейрофиламенты). Фрагменты белков формируют в цитоплазме эозинофильные белковые зерна (**зернистая дистрофия**), глыбки и капли. Крупные капли — эозинофильные включения, напоминающие по виду гиалиновый хрящ, и эозинофильные включения сливаются между собой и заполняют тело клетки — развивается **гиалиново-капельная дистрофия**.

Зернистая дистрофия — паренхиматозный диспротеиноз, при котором в цитоплазме клеток паренхиматозных органов (почек, печени, миокарда) появляется выраженная эозинофильная зернистость (рис. 1.1). При этом клетки имеют вид набухших и мутных, ядро, как правило, сохранено. Внешнее изменение органов при зернистой дистрофии Р. Вирхов обозначил как *мутное*, или *тусклое набухание*: орган увеличен в размере, дряблой консистенции, поверхность разреза имеет тусклый вид, как бы ошпарена кипятком, и с поверхности разреза может стекать мутноватая жидкость. Клиническое значение мутного набухания во всех его разновидностях различно.

В почках зернистая дистрофия появляется при увеличении реабсорбции белка. Небольшое количество альбуминов, фильтрующихся через базальную мембрану капилляров клубочка, в норме реабсорбируется путем пиноцитоза эпителием проксимальных канальцев почки. Если через мембрану клубочка фильтруется больше белка и усиливается его реабсорбция, количество пиноцитозных пузырьков возрастает, они становятся видны в цитоплазме. Клинически зернистая дистрофия сопровождается появлением белка в моче — небольшой протеинурией.

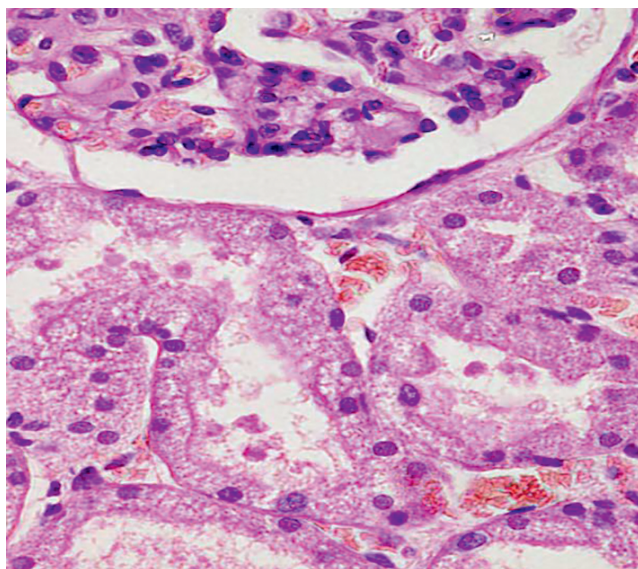


Рис. 1.1. Зернистая дистрофия почечных канальцев. Окраска гематоксилином и эозином

Электронно-микроскопическое и гистоферментохимическое изучение зернистой дистрофии показало, что в ее основе может лежать не только накопление белка в цитоплазме, но и увеличение размеров ультраструктур клеток за счет их набухания, как выражение функционального напряжения паренхиматозных органов. При этом в результате гиперфункции внутриклеточных структур происходит их усиленный распад с накоплением белковых фрагментов в цитоплазме, которые подвергаются денатурации. Такие морфологические проявления обычно не влекут за собой недостаточности органа, приводя к некоторому снижению его функции.

Мутное набухание — процесс обратимый, но если причина, вызвавшая развитие зернистой дистрофии, не устранена, наступает деструкция липопротеидных комплексов мембранных структур клетки, остатки белков подвергаются коагуляции, сливаются в крупные гомогенные капли и развиваются более тяжелые, необратимые изменения клеток в виде гиалиново-капельной белковой дистрофии.

Гиалиново-капельная дистрофия. Внешний вид органов при гиалиново-капельной дистрофии может соответствовать мутному набуханию или характерен для тех заболеваний, при которых встречается гиалиново-капельная дистрофия.

В почках при микроскопическом исследовании в эпителии канальцев находят накопление крупных гранул белка ярко-розового цвета — *гиалиновых капель*. При этом происходит деструкция митохондрий, эндоплазматической сети, щеточной каемки. В основе гиалиново-капельной дистрофии нефроцитов лежит недостаточность вакуолярно-лизосомного аппарата эпителия извитых канальцев при длительном существенном увеличении белка в первичной моче (рис. 1.2). Если через мембрану клубочка фильтруется очень много бел-

ка и значительно усиливается его реабсорбция, количество пиноцитозных пузырьков с белком возрастает, они становятся крупными, сливаются с лизосомами, но не метаболизируются, а подвергаются коагуляции. Этот вид дистрофии нефроцитов встречается при нефротическом синдроме, который является одним из проявлений заболевания почек с первичным поражением гломерулярного фильтра (гломерулонефрит, амилоидоз почек и др.). С гиалиново-капельной дистрофией эпителия почечных канальцев и значительным снижением их функции связаны массивная протеинурия (более 3 г белка в сутки), цилиндрурия, снижение белков плазмы (гипопротеинемия), нарушение электролитного баланса.

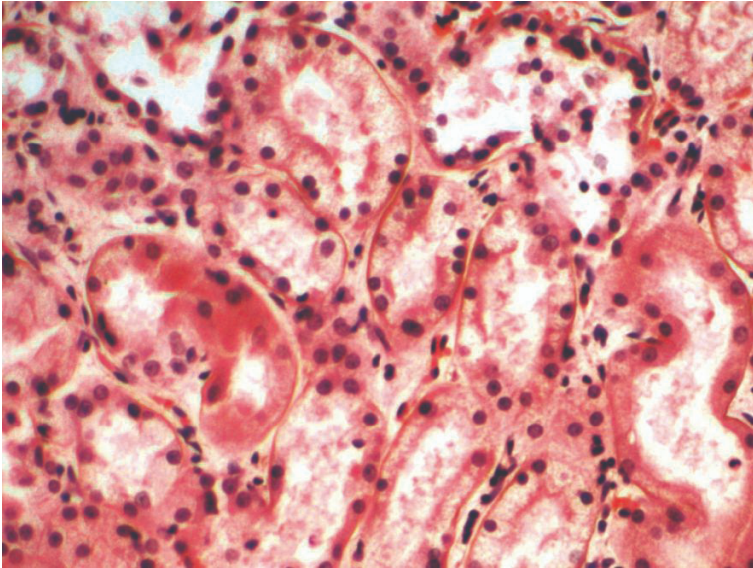


Рис. 1.2. Гиалиново-капельная дистрофия эпителия почечных канальцев

В печени при алкогольной болезни в гепатоцитах возникают глыбки и капли белковой природы — *алкогольный гиалин*, представляющий собой на ультраструктурном уровне нерегулярные агрегаты микрофибрилл и гиалиноподобные неправильной формы включения — комплексы убиквитин/кератин (**тельца Мэллори**). Образование глыбок белка и телец Мэллори служит проявлением извращенной белково-синтетической функции гепатоцита при алкогольном поражении печени. Примером избыточного накопления белка являются также **тельца Русселя** — плазматические клетки, в которых эндоплазматический ретикулум (ЭПР) переполнен белком.

Исход гиалиново-капельной дистрофии неблагоприятен: коагуляция белка завершается фокальным, а затем тотальным коагуляционным некрозом клеток, функция клеток и органа снижается.

Гидропическая дистрофия. Нарушение обмена белков часто сочетается с расстройствами работы Na^+/K^+ -помпы, клетки теряют способность поддерживать ионный и жидкостный гомеостаз, что приводит к накоплению ионов натрия

и набуханию или гидратации клетки. Такой патологический процесс называется *гидропической дистрофией*. При микроскопическом исследовании паренхиматозные клетки увеличены в объеме, цитоплазма их заполнена вакуолями, содержащими прозрачную жидкость. Ядро смещается на периферию, иногда вакуолизируется или сморщивается. Нарастание гидропии приводит к распаду ультраструктур клетки и переполнению клетки водой, появлению заполненных жидкостью вакуолей («баллонов») — *баллонная дистрофия*. Развитие гидропической дистрофии может отражать нарушения коллоидно-осмотического давления в клетке, повреждение и повышение проницаемости мембран клетки, сопровождающееся их распадом и активацией гидролитических ферментов лизосом, которые разрывают внутримолекулярные связи с присоединением воды. По существу такие изменения клетки являются выражением фокального колликвационного некроза. При нефротическом синдроме в эпителии канальцев почек наряду с белковой гиалиново-капельной может возникать также и гидропическая дистрофия в случае повреждения мембранно-ферментных систем, вакуолярно-лизосомального аппарата и системы базального лабиринта, ответственных за реабсорбцию белка и воды. При микроскопическом исследовании видны набухание и вакуолизация цитоплазмы эпителия извитых канальцев, ядра клеток смещаются к базальной мембране, бледно окрашены. Просветы канальцев сужены (рис. 1.3). Хотя дистрофия, как правило, обратима, при выраженном набухании и гидропической дистрофии (баллонной дистрофии) возможна гибель клеток (фокальный или тотальный колликвационный некроз) и слущивание их в просвет. Помимо выраженной протеинурии, для нефротического синдрома характерны гипопроteinемия (вследствие протеинурии), гиперлипидемия (для поддержания онкотического давления крови) и отеки. Повреждение базальной

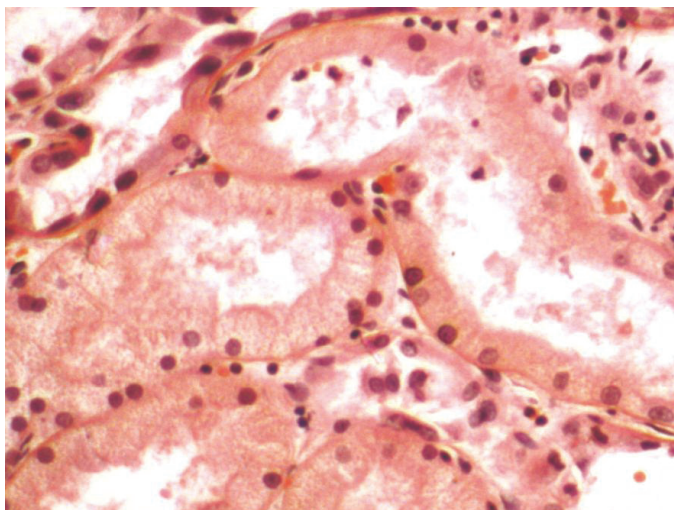


Рис. 1.3. Гидропическая дистрофия эпителия канальцев почек. Видны набухание и вакуолизация цитоплазмы эпителия извитых канальцев, ядра клеток смещены к базальной мембране, бледно окрашены. Просветы канальцев сужены. Окраска гематоксилином и эозином

мембраны капилляров клубочка в сочетании с гиперлипидемией может приводить к появлению в моче липидов и развитию не только белковой, но и жировой дистрофии эпителия канальцев почки. Гидропическая дистрофия гепатоцитов — характерный признак вирусного гепатита В, отражает извращение белково-синтетической функции клеток печени вследствие репродукции вируса. При электронно-микроскопическом исследовании в цитоплазме гепатоцитов можно видеть значительно расширенную эндоплазматическую сеть с формированием цистерн — баллонов. Гидропическая дистрофия эпидермиса — также проявление вирусного поражения, например, при герпесе или ветряной оспе и т.д.

Роговая дистрофия, или патологическое ороговение, характеризуется избыточным образованием рогового вещества в ороговевающем эпителии (*гиперкератоз, ихтиоз*) или образованием рогового вещества там, где в норме его не бывает — патологическое ороговение на слизистых оболочках (лейкоплакия), например, в полости рта, пищеводе, шейке матки. Роговая дистрофия может быть местной или общей, врожденной или приобретенной. Причины роговой дистрофии разнообразны: хроническое воспаление, связанное с инфекционными агентами, действием физических и химических факторов, авитаминозы, врожденное нарушение развития кожи и др.

Исход может быть двояким: устранение вызывающей причины в начале процесса может привести к восстановлению ткани, однако в далеко зашедших случаях наступает гибель клеток. Значение роговой дистрофии определяется ее степенью, распространенностью и длительностью. Длительно существующее патологическое ороговение слизистой оболочки (лейкоплакия) может стать источником развития раковой опухоли. Врожденный ихтиоз резкой степени, как правило, не совместим с жизнью.

Наследственные паренхиматозные диспротеинозы связаны с нарушением внутриклеточного метаболизма аминокислот; к числу этих диспротеинозов относятся цистиноз, тирозиноз и фенилпировиноградная олигофрения (фенилкетонурия). Поражаются печень, почки, селезенка, костный мозг и ЦНС.

Нарушения метаболизма глюкозы

Нарушения метаболизма глюкозы или гликогена приводят к внутриклеточным скоплениям гликогена. При сахарном диабете гликоген обнаруживается в эпителиальных клетках дистального отдела извитых канальцев почек и иногда в нисходящей части петли Генле (вследствие выделения глюкозы с мочой — глюкозурии из-за гипергликемии), а также в клетках печени, В-клетках островкового аппарата поджелудочной железы и т.д. Гликоген также накапливается в клетках (в печени, почках, желудочно-кишечном тракте (ЖКТ), мышцах, эритроцитах) при гликогенозах (болезнях накопления, тезаурисмозах).

Паренхиматозные жировые дистрофии

Паренхиматозные жировые дистрофии, или паренхиматозные липидозы, встречаются часто, морфологически они проявляются увеличением количества жиров в клетках, где они встречаются в нормальных условиях, появлением их там, где они обычно не встречаются, а также образованием жиров необычно-

го химического состава. В клетках могут накапливаться липиды всех классов: триглицериды (нейтральные жиры), эфиры холестерина и фосфолипиды. При некоторых генетических болезнях накопления, например **болезни Гоше**, аккумулируются аномальные комплексы липидов и углеводов. Чаще всего жировая дистрофия встречается в печени (**стеатоз**), а также в сердце, мышцах и почках.

Преобладание морфогенетического механизма при паренхиматозном липидозе зависит от причины, вызвавшей дистрофию, и структурно-функциональных особенностей органа. Однако в большинстве случаев бывает трудно выделить главный из них, так как отмечается либо смена одного морфогенетического механизма другим, либо их сочетание.

Паренхиматозная жировая дистрофия наиболее часто встречается в печени, миокарде и почках.

О жировой дистрофии печени, которая по сравнению с другими паренхиматозными органами встречается особенно часто, говорят в тех случаях, когда жир, преимущественно нейтральный, содержит более 50% гепатоцитов. Нормальный метаболизм триглицеридов в печени играет центральную роль в метаболизме жиров. Свободные жирные кислоты током крови приносятся в печень, где они преобразовываются в триглицериды, фосфолипиды и сложные эфиры холестерина. Для транспорта липидов из печеночной клетки необходим апопротеин (липидный акцепторный белок), при соединении с его молекулами внутриклеточных триглицеридов образуются липопротеины (ЛП).

Причиной накопления нейтральных жиров в печени является дезорганизация ферментативных процессов на том или ином этапе обмена липидов, которая проявляется в следующих ситуациях:

- при чрезмерном поступлении в клетку жирных кислот или повышенном их синтезе в гепатоците, что создает относительный дефицит ферментов;
- при воздействии на клетку токсичных веществ, блокирующих окисление жирных кислот, синтез апопротеинов;
- при недостаточном поступлении в гепатоциты аминокислот, необходимых для синтеза фосфолипидов и липопротеидов.

Жировая дистрофия печени может развиваться при состояниях, для которых характерен высокий уровень жирных кислот в плазме крови (алкогольная интоксикация, сахарный диабет, общее ожирение и др.), при воздействии на гепатоциты токсичных веществ (этанол, четыреххлористого углерода, фосфора и др.); при нарушении питания в связи с недостатком белка в пище (белковое голодание нарушает синтез апопротеина, в результате чего развивается *алиптотропное ожирение печени*) или при заболеваниях ЖКТ, голодании (увеличивается мобилизация жировой ткани и ускоряется синтез триглицеридов); при гипоксии, когда уменьшено окисление триглицеридов до ацетил-КоА и приносимый током крови и лимфы жир не окисляется; при генетических дефектах ферментов, участвующих в жировом обмене (наследственный липидоз).

Выделяют острую и хроническую жировую дистрофию печени. Острая жировая дистрофия печени — проявление массивного прогрессирующего некроза печени, возникающего при отравлении, прежде всего токсином бледной поганки. При острой жировой дистрофии печени триглицериды накапливаются в цитоплазме периферических отделов долек как маленькие, ограниченные

мембраной вакуоли (мелкокапельная жировая дистрофия печени). Функция печени снижена. В остальных случаях обычно встречается хроническая жировая дистрофия печени.

При макроскопическом исследовании печень увеличена в размерах, дряблая, на разрезе желтого или охряно-желтого цвета, с налетом жира. Такая печень образно называется «гусиная», так как аналогично выглядит печень у откормленных особым образом гусей, которых используют в приготовлении паштетов. Микроскопически при окраске гематоксилином и эозином в цитоплазме гепатоцитов видны вакуоли на месте включений липидов, растворившихся при обработке срезов ткани в спиртах и ксилоле (рис. 1.4). В замороженных тканевых срезах жир остается в цитоплазме, после чего срезы окрашиваются специальными красителями. Гистохимически жиры выявляются с помощью ряда методов: судан IV, жировой красный 0 и шарлах-рот окрашивают их в красный цвет, судан III — в оранжевый (рис. 1.5), судан черный В и осмиевая кислота — в черный, сульфат нильского голубого окрашивает жирные кислоты в темно-синий цвет, а нейтральные жиры — в красный. С помощью поляризационного микроскопа можно дифференцировать изотропные и анизотропные липиды. В зависимости от размеров жировых капель различают **мелкокапельную, среднекапельную и крупнокапельную дистрофию гепатоцитов**. При крупнокапельной жировой дистрофии — крайнем выражении дистрофии — ядро гепатоцита оттесняется к наружной мембране клетки. Ободок цитоплазмы, свободной от жировых включений, остается структурно и функционально сохранным. Локализация жировых изменений в дольке печени зависит от причин, которые их обусловили. При увеличении жира в крови воротной вены

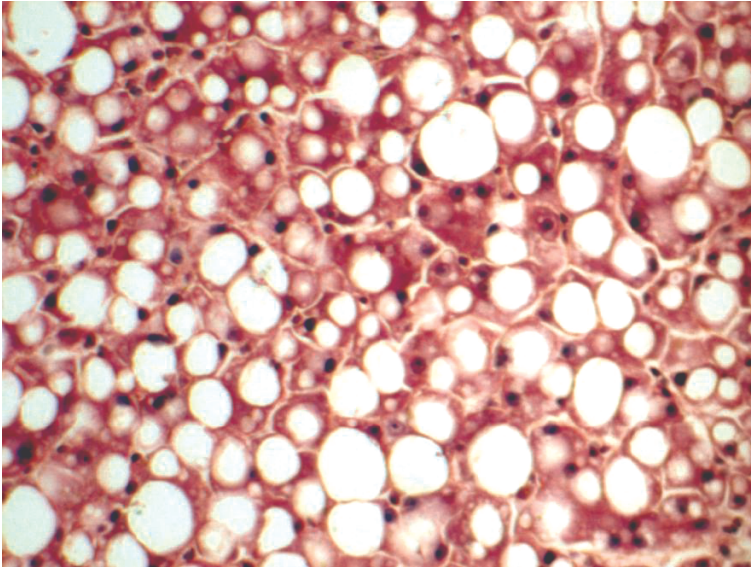


Рис. 1.4. В цитоплазме гепатоцитов видны вакуоли на месте включений липидов, растворившихся при обработке срезов ткани в спиртах и ксилоле. Окраска гематоксилином и эозином

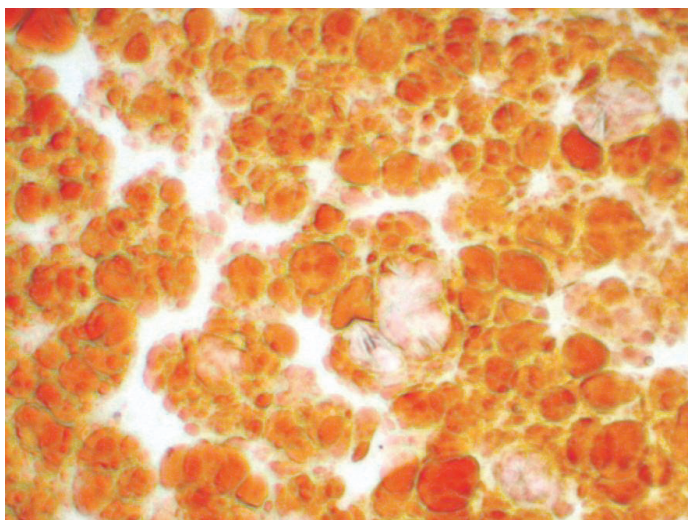


Рис. 1.5. Крупнокапельная жировая дистрофия печени. Включения липидов в гепатоцитах окрашены суданом III в оранжевый цвет

более крупные жировые включения видны в периферических отделах долек (крупнокапельное ожирение), а более мелкие — в центральных (средне- или мелкокапельное ожирение). При гипоксии липиды сначала появляются в центре долек; при значительно выраженной дистрофии ожирение клеток печени имеет диффузный характер. Даже при тяжелой хронической жировой печени редко имеются клинические проявления дисфункции печени.

Более подробного рассмотрения заслуживает жировая дистрофия печени при алкоголизме, сахарном диабете и интоксикациях.

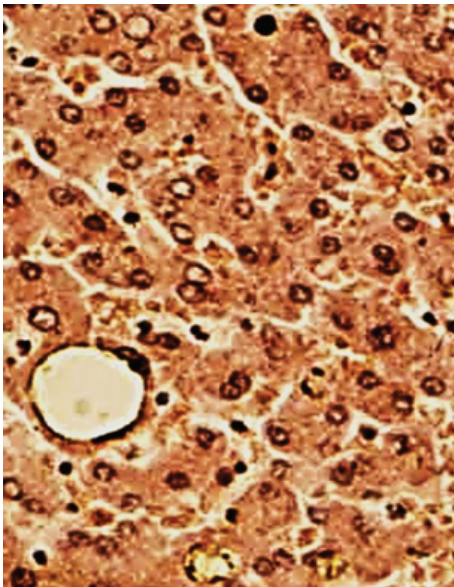
Жировая дистрофия печени при алкоголизме. Среди причин развития жировой дистрофии печени этанолу отводится от 30 до 50%. Этанол, и особенно его метаболит — ацетальдегид, усиливают мобилизацию жира из депо, увеличивают синтез жирных кислот в гепатоцитах, усиливают этерификацию жирных кислот до триглицеридов, снижают уровень окисления жирных кислот, уменьшают синтез липопротеидов и их освобождение, а также проницаемость клеточной мембраны гепатоцита в связи с усилением синтеза и накоплением в ней холестерина. Отложения жира в алкогольной печени могут быть очаговыми и диффузными. Возможный исход алкогольной жировой дистрофии печени (алкогольного стеатоза печени) зависит от продолжительности приема алкоголя. При полной абстиненции жир исчезает из печени через 2—4 нед, а прогрессирование алкогольного стеатоза ведет к формированию цирроза печени (ЦП), при этом большое значение имеют повторные атаки острого алкогольного гепатита (АГ).

Жировая дистрофия печени при сахарном диабете. Жировая дистрофия печени встречается у 50—75% больных сахарным диабетом, причем выраженность стеатоза коррелирует с возрастом (при юношеской форме диабета жировая печень встречается редко), массой тела больных и тяжестью кетоацидоза. Меха-

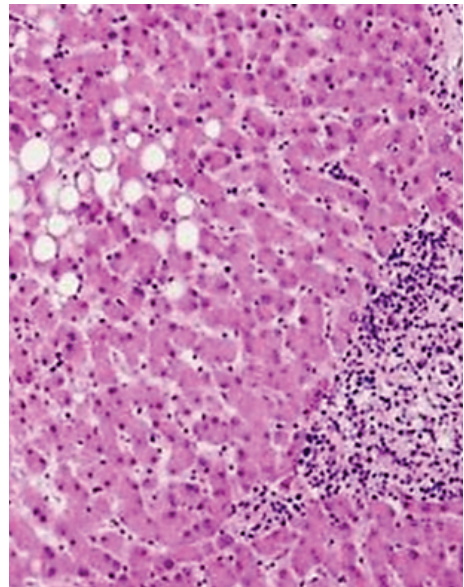
низ стеатоза печени при сахарном диабете связан с усиленной мобилизацией жира из жировых депо, повышенным транспортом их в печень, нарушением синтеза фосфолипидов и окисления жирных кислот. Усиленный липолиз обусловлен недостатком инсулина, который является антилиполитическим гормоном: верх берут липолитические гормоны над антилиполитическими.

В результате липолиза в крови увеличивается содержание жирных кислот, а в печени усиливается синтез липопротеидов. Но печень не в состоянии полностью усвоить поступающие жирные кислоты, идущие на построение липопротеидов, из-за недостаточного синтеза апопротеина. Избыток жирных кислот ресинтезируется в печени в триглицериды. При сахарном диабете, сопровождающемся общим ожирением, что отмечается довольно часто, стеатоз печени усиливается в связи с избыточным поступлением жиров и углеводов с пищей. При этом основным механизмом поступления жира в печень остается липолиз, ведущий к гиперлипидемии. Особенностью жировой дистрофии печени при декомпенсированном сахарном диабете является вакуолизация ядер ожиревших гепатоцитов за счет накопления в них гликогена — *дырчатые*, или *гликогенные*, ядра (рис. 1.6, а).

Сочетание абдоминального ожирения, инсулинорезистентности и дислипидемии в настоящее время обозначается как **метаболический синдром**. Обязательным компонентом для него является также жировой гепатоз. В большинстве случаев жировой гепатоз — обратимое состояние, но на фоне метаболического синдрома нередко развивается стеатогепатит (рис. 1.6, б)



а



б

Рис. 1.6. Жировая дистрофия гепатоцитов и гликогенные ядра при сахарном диабете: а — окраска гематоксилином и эозином, $\times 400$. Стеатогепатит при метаболическом синдроме: б — окраска гематоксилином и эозином, $\times 200$

и даже мелкоузловой цирроз печени. Воспаление объясняют поступлением в печень адипокинов — провоспалительных цитокинов, синтезируемых адипоцитами.

Жировая дистрофия печени при интоксикациях. Жировая дистрофия печени развивается при воздействии на организм таких токсичных веществ, как четыреххлористый углерод, гидразин-сульфат, тетрахлорэтан, тринитротолуол, ДДТ, фосфор, а также при приеме ряда лекарственных средств (тетрациклины, стероиды, барбитураты, метотрексат и др.). При этом накопление липидов в гепатоцитах связано, как правило, с нарушением синтеза апопротеина из-за блокады ферментных систем. Недостаток апопротеина ведет к нарушению синтеза липопротеидов, способных проникать через наружную мембрану гепатоцитов. Задержка липидов в цитозоле приводит к образованию триглицеридов. Накопление жиров в гепатоцитах связано и с распадом липопротеидных комплексов мембран гепатоцитов, то есть с механизмом фанероза.

Жировая дистрофия миокарда. Развитие жировой дистрофии миокарда связывают с тремя основными механизмами:

- с повышенным поступлением жирных кислот в кардиомиоциты;
- с нарушением обмена жиров в кардиомиоцитах;
- с распадом липопротеидных комплексов внутриклеточных структур, то есть фанерозом.

Основой этих трех механизмов жировой дистрофии кардиомиоцитов является энергетический дефицит. Известно, что липиды поступают в кардиомиоциты в виде жирных кислот, освобождающихся с помощью липопротеидлипазы от плазменных триглицеридов или связей с альбуминами. Жирные кислоты используются миокардом для энергетических нужд и построения структурных фосфолипидов. Из этого следует, что при любых состояниях, сопровождающихся энергетическим дефицитом, происходит повышенное поступление в миокард жирных кислот, из которых синтезируются нейтральные жиры. Механизм фанероза в развитии жировой дистрофии кардиомиоцитов заключается не в высвобождении липидов из липопротеидных комплексов мембранных структур клетки, а в нарушении β -окисления избыточно поступающих в клетку жирных кислот при деструкции ее митохондрий.

Причинами развития жировой дистрофии миокарда являются:

- гипоксия (при анемиях, хронической сердечно-сосудистой недостаточности);
- интоксикации (дифтерийная, алкогольная, отравление фосфором, мышьяком, хлороформом и др.).

Гипоксия — наиболее частая причина жировой дистрофии миокарда, поскольку ведет к энергетическому дефициту высокоспециализированных тканей, к которым относится и миокард. Недостаток кислорода нарушает процессы окислительного фосфорилирования в кардиомиоцитах, что приводит к переключению обмена миокарда на анаэробный гликолиз и резкому снижению количества аденозинтрифосфата (АТФ). Дефицит энергии усиливается в связи с нарастающим ацидозом ткани; развивается повреждение митохондрий, нарушается окисление жирных кислот и липиды накапливаются в кардиомиоцитах чаще в виде мелких капель (различают также пылевидное ожирение миокарда).

Жировая дистрофия миокарда имеет очаговый характер, так как содержащие жир кардиомиоциты расположены преимущественно по ходу венозного колена капилляров и мелких вен, где гипоксический фактор наиболее выражен. При макроскопическом исследовании под эндокардом левого желудочка, особенно в области трабекул и сосочковых мышц, видна желто-белая исчерченность, что дало основание сравнивать миокард со шкурой тигра («**тигровое сердце**»). Сократительная способность миокарда снижается.

Наиболее изучена жировая дистрофия миокарда при дифтерийной и алкогольной интоксикации (рис. 1.7). В настоящее время, по-видимому, наиболее обоснованной концепцией кардиотоксичности гистотоксина при дифтерии является представление о том, что этот эффект связан с блокадой карнитин-челночного механизма метаболической регуляции основного процесса, обеспечивающего энергией миокард, — β -окисления жирных кислот в митохондриях. Роль карнитин-челночного механизма определяется его участием в транспортном каскаде, обеспечивающем поступление энергетических субстратов в митохондрии. Характерное накопление липидов в кардиомиоцитах при дифтерии происходит по ряду причин. Так, дифтерийная интоксикация сопровождается усилением липолиза и, следовательно, повышением концентрации свободных жирных кислот в крови. Кроме того, в связи с отсутствием в кардиомиоцитах системы контроля жирных кислот поступление в кардиомиоцит циркулирующих в крови свободных жирных кислот зависит от их концентрации в плазме. Наконец, при дифтерии страдает мембранный гомеостаз, о чем свидетельствует внутриклеточное накопление фосфолипидов, высвобождающихся из разрушенных мембран клеточных структур, в том числе митохондрий. Одними из основных факторов, способствующих нарушению мембранного гомеостаза, являются ишемия и ацидоз. Вместе с тем блокада карнитин-челночного механизма препятствует утилизации накопившихся в кардиомиоците жирных кислот, что оказывает токсический эффект на клетку и усугубляет разобщение процессов окисления и фосфорилирования.




Рис. 1.7. Жировая дистрофия миокарда: а — включения липидов (Л), имеющих характерную исчерченность в кардиомиоците, Мф — миофилламенты, электронограмма, $\times 21\ 000$; б — скопления капель липидов в миофибриллах, окраска суданом III

Следует подчеркнуть неспецифический характер блокады карнитин-челночного механизма гистотоксином. Экзогенный карнитин (L-карнитин и пропионил-L-карнитин) оказывает терапевтическое и кардиопротективное действие не только при дифтерийном миокардите, но и при других кардиомиопатиях, протекающих с застойной сердечной недостаточностью, гипертрофией и ишемией миокарда. При алкогольной интоксикации также имеют место снижение окисления жирных кислот в кардиомиоцитах и деструкция их митохондрий, что ведет к резкому снижению активности ферментов.

Морфологические изменения сердца при интоксикации подобны гипоксическим, но при дифтерии по сравнению с алкоголизмом они выражены сильнее.

Жировая дистрофия почек. В почках нейтральные жиры обнаруживаются в эпителии узкого сегмента и собирательных трубок и в физиологических условиях. О жировой дистрофии почек говорят в тех случаях, когда липиды (нейтральные жиры, холестерин, фосфолипиды) появляются в эпителии канальцев главных отделов нефрона — проксимальных и дистальных. Наиболее часто жировая дистрофия почек встречается при нефротическом синдроме и хронической почечной недостаточности, реже — при инфекциях и интоксикациях. *Нефротический синдром* характеризуется не только массивной протеинурией, обуславливающей развитие отеков и гипо- и диспротеинемии, но и гиперлипидемией, повышением в крови уровня триглицеридов, холестерина и фосфолипидов. Гиперлипидемию в этих случаях объясняют увеличением синтеза холестерина и мобилизацией жира из жировых депо, снижением активности липопротеидлипазы и холестерин-лецитинацетилтрансферазы в сыворотке крови, усилением синтеза липидов в почках в связи с угнетением почечной липолитической активности.

Гиперлипидемия обуславливает липидурию главным образом за счет липопротеидов. В условиях повышенной проницаемости гломерулярного фильтра, характерной для нефротического синдрома, липиды подвергаются повышенной резорбции эпителием канальцев, загружая не только цитоплазму нефроцитов, но и строму почки. Жировая дистрофия нефроцитов при нефротическом синдроме присоединяется к гиалиново-капельной и гидропической.

При **синдроме хронической почечной недостаточности** уровень триглицеридов и холестерина в крови также повышен. Это связывают со снижением активности липопротеидлипазы и уменьшением утилизации глюкозы, что приводит к усилению липолиза. Снижение утилизации глюкозы обусловлено дефицитом белка в пищевом рационе больных хронической почечной недостаточностью (уремией). Дефицит белка подавляет синтез ферментов, необходимых для процессов окисления.

Морфологические изменения почек при жировой дистрофии достаточно характерны. Под микроскопом липиды видны в цитоплазме эпителия канальцев и строме почки в виде капель (нейтральный жир) или двоякопреломляющихся кристаллов (холестерин). Почки при нефротическом синдроме увеличены, дряблые, с желтым крапом на поверхности (при амилоидозе почек, сопровождающемся нефротическим синдромом, они плотные, с сальным блеском на разрезе); при хронической почечной недостаточности — уменьшены, чаще с зернистой поверхностью, серо-желтые, с истонченным корковым веществом.

Наследственные паренхиматозные липидозы (системные липидозы) возникают вследствие наследственного дефицита ферментов, участвующих в ме-

таболизме определенных липидов. Поскольку дефицит фермента определяет накопление субстрата, не подвергающегося метаболизму, системные липидозы относят к болезням накопления — тезаурисмозам.

Среди **системных липидозов** различают цереброзидлипидоз (болезнь Гоше), сфингомиелинлипидоз (болезнь Ниманна—Пика), ганглиозидлипидоз (болезнь Тея—Сакса), генерализованный ганглиозидоз (болезнь Нормана—Ландинга) и др. Чаще всего страдают печень, селезенка, костный мозг и ЦНС. Морфологическому диагнозу помогают обнаруживаемые в тканях характерные для того или иного вида липидоза клетки (клетки Гоше, клетки Пика).

Углеводные дистрофии

Углеводные дистрофии — морфологическое выражение нарушений обмена углеводов. Углеводы, которые определяются в клетках и тканях и могут быть идентифицированы гистохимически, делят на полисахариды, из которых в животных тканях выявляются лишь гликоген, гликозаминогликаны (мукополисахариды) и гликопротеиды. Среди **гликозаминогликанов** различают нейтральные, прочно связанные с белками, и кислые, к которым относятся гиалуроновая и хондроитинсерная кислоты, а также гепарин. Кислые гликозаминогликаны как биополимеры способны вступать в непрочные соединения с рядом металлитов и осуществлять их транспорт. Главными представителями *гликопротеидов* являются муцины и мукоиды. Муцины составляют основу слизи, продуцируемой эпителием слизистых оболочек и железами, мукоиды входят в состав многих тканей. Полисахариды, гликозаминогликаны и гликопротеиды выявляются реакцией с Шифф-йодной кислотой (ШИК), при которой после окисления йодной кислотой (или реакции с периодатом калия) образующиеся альдегиды дают с фуксином Шиффа красное окрашивание. Для выявления гликогена ШИК-реакцию дополняют ферментативным контролем — обработкой срезов амилазой. Гликоген окрашивается кармином Беста в красный цвет. Гликозаминогликаны и гликопротеиды наиболее часто выявляют окраской толуидиновым синим или метиленовым синим. Эти окраски позволяют выявлять хромотропные вещества, дающие реакцию метахромазии, то есть реактив меняет цвет при изменении кислотности окрашиваемой ткани (синий — нейтральная реакция, от фиолетовой до красной — при кислой реакции).

Паренхиматозная углеводная дистрофия может быть связана с нарушением обмена гликогена или гликопротеидов. Основные запасы гликогена находятся в печени и скелетных мышцах. Гликоген печени и мышц расходуется в зависимости от потребностей организма (лабильный гликоген). Гликоген нервных клеток, проводящей системы сердца, аорты, эндотелия, эпителиальных покровов, слизистой оболочки матки, соединительной ткани, эмбриональных тканей, хряща является необходимым компонентом клеток, и его содержание не подвергается заметным колебаниям (стабильный гликоген). Регуляция обмена углеводов осуществляется нейроэндокринным путем. Основная роль принадлежит гипоталамической области, гипофизу [адренокортикотропный гормон (АКТГ), тиреотропный, соматотропный гормоны], β -клеткам островков поджелудочной железы (инсулин), надпочечникам (глюкокортикоиды, адреналин) и щитовидной железе.

Нарушения содержания гликогена проявляются в уменьшении или увеличении количества его в тканях и появлении там, где он обычно не выявляется. Эти нарушения наиболее ярко выражены при сахарном диабете и при наследственных углеводных дистрофиях — гликогенозах.

Наследственные углеводные дистрофии, в основе которых лежат нарушения обмена гликогена, называются **гликогенозами**. Гликогенозы обусловлены отсутствием или недостаточностью фермента, участвующего в расщеплении депонированного гликогена, и относятся потому к наследственным ферментопатиям, или болезням накопления. В настоящее время хорошо изучены 6 типов гликогенозов, обусловленных наследственной недостаточностью 6 различных ферментов. Это болезни Гирке (I тип), Помпе (II тип), Мак-Ардля (V тип) и Герса (VI тип), при которых структура накапливаемого в тканях гликогена не нарушена, и болезни Форбса—Кори (III тип) и Андерсена (IV тип), при которых она резко изменена. Морфологическая диагностика гликогеноза того или иного типа возможна при исследовании биопсии с помощью гистоферментных методов, а также с учетом локализации накапливаемого гликогена.

При нарушении обмена гликопротеидов в клетках или в межклеточном веществе происходит накопление муцинов и мукоидов, называемых также слизистыми или слизеподобными веществами, — слизистая дистрофия. Микроскопическое исследование позволяет выявить не только усиленное слизеобразование, но и изменения физико-химических свойств слизи. Многие секреторные клетки погибают и десквамируются, выводные протоки желез обтурируются слизью, что ведет к развитию кист. Нередко в этих случаях присоединяется воспаление. Слизь может закрывать просветы бронхов, следствием чего является возникновение ателектазов и очагов пневмонии.

Иногда в железистых структурах накапливается не истинная слизь, а слизеподобные вещества (псевдомуцины). Эти вещества могут уплотняться и принимать характер коллоида. Тогда говорят о коллоидной дистрофии, которая наблюдается, например, при коллоидном зобе. Причины слизистой дистрофии разнообразны, но чаще всего это воспаление слизистых оболочек в результате действия различных патогенных раздражителей (катаральное воспаление). Слизистая дистрофия лежит в основе наследственного системного заболевания, называемого муковисцидозом, для которого характерно изменение качества слизи, выделяемой эпителием слизистых желез: слизь становится густой и вязкой, она плохо выводится, что обуславливает развитие ретенционных кист и склероза (кистозный фиброз). Поражаются экзокринный аппарат поджелудочной железы, железы бронхиального дерева, пищеварительного и мочеполового тракта, желчные пути, потовые и слезные железы. Исход определяется степенью и длительностью избыточного слизеобразования. В одних случаях регенерация эпителия приводит к полному восстановлению слизистой оболочки, в других — она атрофируется, функция органа снижается.

СТРОМАЛЬНО-СОСУДИСТЫЕ (МЕЗЕНХИМАЛЬНЫЕ) ДИСТРОФИИ

Стромально-сосудистые (мезенхимальные) дистрофии развиваются в результате нарушений обмена в соединительной ткани и выявляются в строме органов и стенках сосудов. Стромально-сосудистые дистрофии развиваются

на территории гистиона, который образован отрезком микроциркуляторного русла с окружающими его элементами соединительной ткани (основное вещество, волокнистые структуры, клетки) и нервными волокнами. В связи с этим становится понятно преобладание среди механизмов развития стромально-сосудистых дистрофий нарушений транспортных систем трофики, общности морфогенеза, возможности не только сочетания различных видов дистрофий, но и перехода одного вида в другой. Стромально-сосудистые структурные изменения могут развиваться либо в результате накопления в строме поступающих из крови и лимфы продуктов метаболизма путем ее инфильтрации, либо вследствие дезорганизации основного вещества и волокон соединительной ткани, либо быть результатом извращенного синтеза.

В зависимости от вида нарушенного обмена стромально-сосудистые дистрофии делят на белковые (диспротеинозы), жировые (липидозы) и углеводные. Сопровождаясь нарушением обмена веществ преимущественно в строме органа и в стенке сосудов, стромально-сосудистые дистрофии обязательно ведут и к структурным изменениям в высокоспециализированных в функциональном отношении клетках, то есть развитию паренхиматозных дистрофий. Стромально-сосудистые дистрофии — морфологический субстрат многих распространенных заболеваний, например, таких как атеросклероз, гипертоническая болезнь, системные заболевания соединительной ткани (ревматические болезни), болезни почек и др. К стромально-сосудистым диспротеинозам относят мукоидное набухание, фибриноидное набухание, гиалиноз, амилоидоз. Мукоидное набухание, фибриноидное набухание и гиалиноз очень часто являются последовательными стадиями дезорганизации соединительной ткани, например, при ревматических болезнях. Амилоидоз отличается от этих процессов тем, что в состав образующихся белково-полисахаридных комплексов входит аномальный, не встречающийся в норме фибриллярный белок. Подробнее амилоидоз разбирается в главе 6.

Начальные изменения системной дезорганизации соединительной ткани находят в основном в веществе соединительной ткани, где накапливаются гликозаминогликаны (хромотропные вещества) главным образом за счет гидрофильных гиалуриновых структур, а также плазменные белки, преимущественно глобулины, в связи с усиливающейся гидрофильностью соединительной ткани и нарастающей плазморрагией. Увеличение количества гликозаминогликанов начинается с повреждения сосудов микроциркуляторного русла, что ведет к развитию тканевой гипоксии, активации гиалуронидазы и ослаблению связи между гликозаминогликанами и белком. Накопление гликозаминогликанов также может быть результатом активной деятельности фибробластов. Коллагеновые волокна обычно сохраняют пучковое строение, но набухают и разволокняются, «упаковка» коллагеновых фибрилл в волокне становится более рыхлой. Набухание и увеличение в объеме основного вещества приводят к тому, что клетки соединительной ткани удаляются друг от друга.

В 1961 г. А.И. Струков назвал эти изменения мукоидным набуханием, поверхностной и обратимой фазой дезорганизации соединительной ткани. По существу, он дал новое толкование миксоматозного (хромотропного) отека соединительной ткани, описанного В.Т. Талалаевым при ревматизме в 1923 г. Однако термин «мукоидное набухание» за рубежом не прижился; обычно говорят о талалаевском мукоидном или хромотропном отеке.

Для выявления гликозаминогликанов используются специальные окраски (например, альциановый синий, коллоидное железо). При окраске гематоксилином и эозином они имеют слабо базофильную окраску, так как при ослаблении связи с белком высвобождаются их кислотные радикалы. Чаще всего в практике используют метахроматические катионные красители, которые окрашивают гликозаминогликаны в цвет, отличный от собственного цвета красителя. Толуидиновый синий, например, окрашивает нейтральную ткань в синий цвет и придает кислым гликозаминогликанам (гиалуроновая кислота, хондроитинсульфаты) сиреневый или пурпурный цвет в связи с закислением среды. Это изменение окраски ткани называется реакцией метахромазии (рис. 1.8).

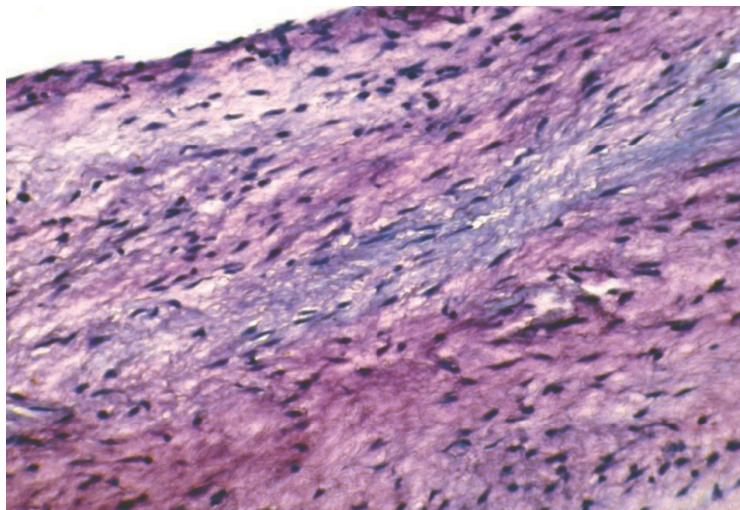


Рис. 1.8. Метахромазия створки клапана сердца при ее мукоидном набухании при острой ревматической лихорадке. Окраска толуидиновым синим

Мукоидное набухание наиболее часто развивается в стенках артерий, сердечных клапанах, эндо- и эпикарде, в капсулах суставов при инфекционно-аллергических заболеваниях, ревматических заболеваниях, гипертонической болезни. Макроскопически органы практически не изменены.

Мукоидное набухание — процесс обратимый, при прекращении воздействия патогенного фактора происходит полное восстановление структуры и функции. Если воздействие патогенного фактора продолжается, мукоидное набухание может перейти в фибриноидное набухание.

Фибриноидное набухание — глубокая и необратимая дезорганизация соединительной ткани, в основе которой лежит распад белка (коллагена, фибронектина, ламинина) и деполимеризация гликозаминогликанов, что ведет к деструкции ее основного вещества и волокон, сопровождающейся резким повышением сосудистой проницаемости и образованием фибриноида. E. Neumann, впервые описавший фибриноидное набухание в 1896 г., считал, что в его основе лежат повреждение коллагеновых волокон и приобретение ими свойств фибрина. Так появилось понятие о фибриноиде — веществе, которое возникает при фибри-

ноидном набухании и отличается по многим свойствам от коллагена и фибрина. В дальнейшем было установлено, что в формировании фибриноида, помимо деструкции коллагеновых волокон, большую роль играет состояние основного вещества, прежде всего его гликозаминогликанов, которые способны осаждаться щелочными белками, высвобождающимися при повреждении волокнистых и клеточных структур соединительной ткани. Было установлено, что в построении фибриноида принимают участие и белки плазмы, в первую очередь фибриноген с последующим превращением его в фибрин. Таким образом, фибриноид — это сложное вещество, образованное за счет белков и полисахаридов, распадающихся коллагеновых волокон и основного вещества, а также плазменных белков крови и нуклеопротеидов разрушенных клеток соединительной ткани. Обязательным компонентом фибриноида является фибрин.

Микроскопически пучки коллагеновых волокон становятся гомогенными, эозинофильными (вследствие блокирования кислотных радикалов гликозаминогликанов плазменными белками и смещения рН среды в щелочную сторону), резко ШИК-позитивными, что свидетельствует о значительном увеличении в них количества гликопротеидов (рис. 1.9). Окраска на фибрин всегда положительная, однако интенсивность ее колеблется. Метахромазия при окрашивании толуидиновым синим отсутствует. Это связано с практически полной деструкцией гликозаминогликанов. Макроскопически органы и ткани, в которых развивается фибриноидное набухание, мало изменены.

Фибриноидное набухание носит либо системный (распространенный), либо локальный (местный) характер. **Системное поражение** отмечено при инфекционно-аллергических заболеваниях (фибриноид сосудов при туберкуле-

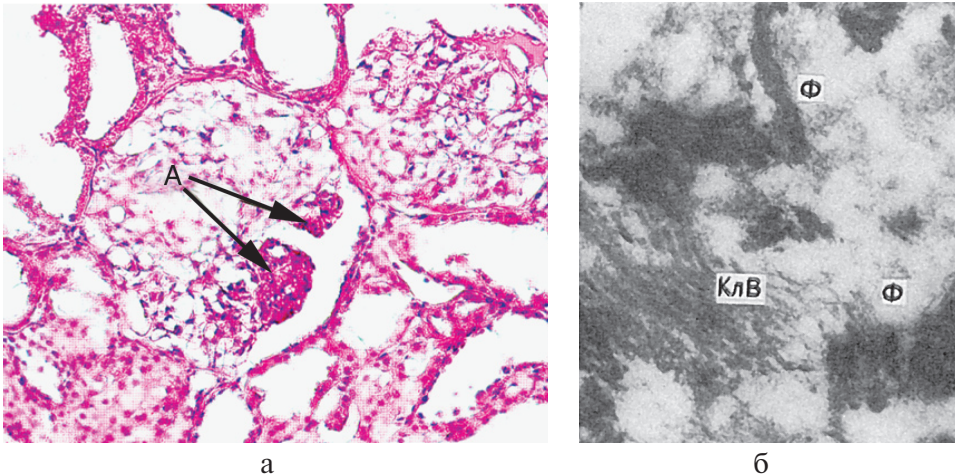


Рис. 1.9. Фибриноидное набухание: а — фибриноидное набухание и фибриноидный некроз капилляров почечных клубочков (А) при системной красной волчанке; б — в фибриноиде среди набухших, потерявших поперечную исчерченность коллагеновых волокон (КлВ), массы фибрина (Ф). Электронограмма, $\times 35\,000$ (по Гизекингу)