

И. В. Гайворонский, А. А. Якимов, Г. И. Ничипорук

АНАТОМИЯ
ПИЩЕВАРИТЕЛЬНОЙ СИСТЕМЫ
ВЗРОСЛОГО ЧЕЛОВЕКА

*Рекомендовано
Межвузовским редакционно-издательским советом
по медицинской литературе Санкт-Петербурга
в качестве учебного пособия
для студентов факультетов подготовки врачей*

Санкт-Петербург
СпецЛит
2016

УДК 611.3

Г12

А в т о р ы:

Гайворонский Иван Васильевич — заведующий кафедрой нормальной анатомии ФГБВОУ ВО «Военно-медицинская академия имени С.М.Кирова» МО РФ, заведующий кафедрой морфологии ФГБВОУ ВО «Санкт-Петербургский государственный университет», доктор медицинских наук, профессор;

Якимов Андрей Аркадьевич — доцент кафедры анатомии человека ГБОУ ВО «Уральский государственный медицинский университет» МЗ РФ, кандидат медицинских наук, доцент;

Ничипорук Геннадий Иванович — доцент кафедры морфологии ФГБВОУ ВО «Санкт-Петербургский государственный университет», доцент кафедры нормальной анатомии ФГБВОУ ВО «Военно-медицинская академия имени С.М.Кирова» МО РФ, кандидат медицинских наук, доцент.

Гайворонский И. В., Якимов А. А., Ничипорук Г. И.

Г12 Анатомия пищеварительной системы взрослого человека : учебное пособие. — Санкт-Петербург : СпецЛит, 2016. — 79 с.

ISBN 978-5-299-00799-2

Учебное пособие соответствует требованиям учебной программы по анатомии человека. В нём подробно изложены вопросы строения и топографии органов пищеварительной системы. Необходимые термины приведены в соответствии с Международной анатомической номенклатурой (2003). Особое внимание уделено тем аспектам морфологии органов пищеварительной системы, которые необходимы для дальнейшего успешного освоения клинических дисциплин.

Пособие предназначено для студентов лечебного и педиатрического факультетов медицинских вузов; оно может быть использовано студентами стоматологического и медико-профилактического факультетов для углублённого изучения анатомии человека, врачами клинических специальностей.

Пособие может быть полезно врачам-терапевтам, гастроэнтерологам, рентгенологам, а также врачам-интернам различных специальностей, клиническим ординаторам и студентам старших курсов медицинских вузов.

УДК 611.3

ISBN 978-5-299-00799-2

© ООО «Издательство „СпецЛит“», 2016

СОДЕРЖАНИЕ

ПРЕДИСЛОВИЕ	4
ВВЕДЕНИЕ	5
ПОЛОСТЬ РТА	7
Зубы	9
Нёбо	14
Дно полости рта	16
Язык	16
Слюнные железы	19
Вопросы и задания по разделу «Полость рта»	24
ГЛОТКА	25
Строение стенки глотки	26
Топография глотки	28
Вопросы и задания по разделу «Глотка»	29
ПИЩЕВОД	30
Строение стенки пищевода	30
Топография пищевода	32
Вопросы и задания по разделу «Пищевод»	33
ОБЩИЙ ОБЗОР ПОЛОСТИ ЖИВОТА	34
Вопросы и задания по разделу «Общий обзор полости живота»	39
ЖЕЛУДОК	40
Строение стенки желудка	41
Топография желудка	42
Вопросы и задания по разделу «Желудок»	43
КИШЕЧНИК	44
Тонкая кишка	45
Вопросы и задания по разделу «Тонкая кишка»	50
Толстая кишка	50
Вопросы и задания по разделу «Толстая кишка»	57
ПЕЧЕНЬ	58
Строение печени	59
Отношение печени к брюшине	61
Фиксирующий аппарат печени	62
Топография печени	62
ЖЕЛЧНЫЙ ПУЗЫРЬ И ЖЕЛЧЕВЫВОДЯЩИЕ ПУТИ	65
Строение стенки желчного пузыря	65
Топография желчного пузыря и желчевыводящих путей	66
ПОДЖЕЛУДОЧНАЯ ЖЕЛЕЗА	67
Топография поджелудочной железы	68
Вопросы и задания по разделам «Печень», «Желчный пузырь и желчевыводящие пути», «Поджелудочная железа»	69
АНАТОМИЯ БРЮШИННОЙ ПОЛОСТИ	70
Анатомо-топографические образования верхнего этажа полости брюшины	70
Анатомо-топографические образования нижнего этажа полости брюшины	74
Вопросы и задания по разделу «Анатомия брюшинной полости»	77
ЛИТЕРАТУРА	79

ПРЕДИСЛОВИЕ

Пособие посвящено строению и топографии органов пищеварительной системы взрослого человека. Целью данного издания является углубление и систематизация знаний студентов по разделу «Анатомия пищеварительной системы». Сведения о строении и топографии органов, известные из фундаментальных отечественных и зарубежных учебников и руководств, дополнены результатами анатомических исследований, представленных в научной литературе. Учебный материал в пособии преподнесён в той последовательности, в которой он излагается на практических занятиях. Топография органов описана применительно к взрослому человеку нормостенического телосложения. Данные о гистологическом строении приведены в объеме, необходимом для понимания функционального предназначения органов. Особое внимание уделено клинически значимым особенностям строения органов пищеварительной системы.

Важнейшие анатомические термины, знание которых необходимо для дальнейшего успешного обучения на теоретических и клинических кафедрах, выделены жирным шрифтом, их латинские эквиваленты — курсивом. Термины приведены согласно Международной анатомической номенклатуре (2003). Также упомянуты некоторые эпонимы, анатомические образования и понятия, не вошедшие в анатомическую номенклатуру, но традиционно используемые в клинической практике.

Пособие предназначено для студентов лечебного и педиатрического факультетов медицинских вузов, оно может быть использовано студентами стоматологического и медико-профилактического факультетов для углублённого изучения анатомии человека.

Авторы с благодарностью примут все замечания по содержанию учебного пособия и предложения по подготовке других изданий.

Профессор И. В. Гайворонский

ВВЕДЕНИЕ

К пищеварительной системе относят полость рта, язык, зубы, слюнные железы, глотку, пищевод, желудок, кишечник, печень, поджелудочную железу (рис. 1). Эти органы находятся в разных областях тела человека, имеют разное строение, но их объединяет общая основная функция — переваривание пищи. Кроме истинных органов пищеварительной системы целесообразно выделить дополнительные органы полости рта: щеки, нёбо, дно полости рта — которые тесно связаны с прилегающими областями.

В полости рта происходит размельчение пищи и формирование пищевого комка. Здесь пища обрабатывается слюной и начинается расщепление углеводов. Пищевой комок по глотке и пищеводу поступает в желудок, где продолжается механическая обработка пищи, а желудочный сок активно расщепляет белки, пищевой комок превращается в кашицу — химус. Из желудка пищевая каша поступает в начальный отдел тонкой кишки — двенадцатиперстную кишку, где подвергается обработке желчью и соком поджелудочной железы. Компоненты желчи эмульгируют жиры, которые содержатся в пище. Сок поджелудочной железы содержит ферменты, расщепляющие углеводы, белки и жиры, эмульгированные желчью. Затем химус продвигается в тощую и далее в подвздошную кишку. В этих отделах тонкой кишки продолжается расщепление питательных веществ и происходит всасывание продуктов гидролиза белков, жиров и углеводов. Из тонкой кишки химус поступает в толстую кишку, начальным отделом которой является слепая кишка. Далее пищевая каша продвигается по ободочной кишке (восходящей, поперечной, нисходящей и сигмовидной)

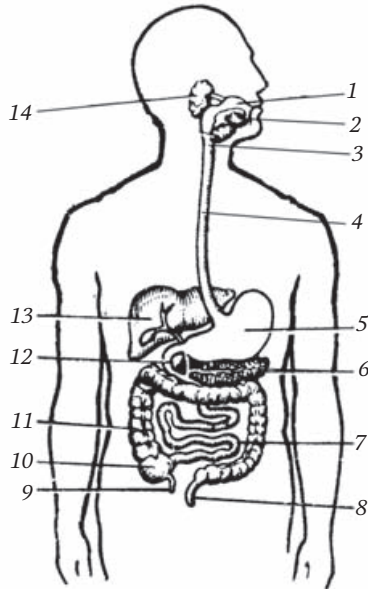


Рис. 1. Пищеварительная система (схема):

1 — *cavitas oris*; 2 — *gl. sublingualis et gl. submandibularis*; 3 — *pharynx*; 4 — *oesophagus*; 5 — *gaster*; 6 — *pancreas*; 7 — *intestinum tenue*; 8 — *rectum*; 9 — *appendix vermiformis*; 10 — *caecum*; 11 — *colon ascendens*; 12 — *duodenum*; 13 — *hepar*; 14 — *gl. parotidea*

и достигает прямой кишки. В ободочной кишке благодаря микрофлоре происходит расщепление клетчатки и синтез витаминов группы В. Кроме того, в толстой кишке всасывается вода и образуются каловые массы, которые по мере накопления выводятся наружу через анальное отверстие.

Важнейшей биохимической лабораторией в организме человека является печень. Кроме выработки желчи она выполняет детоксикационную функцию, а также синтезирует из всосавшихся аминокислот белки, в том числе компоненты свёртывающей системы и гликоген.

Таким образом, даже выше перечисленные функции отдельных органов пищеварительной системы свидетельствует о том, что они имеют характерные особенности строения. Этим вопросам и посвящено данное учебное пособие. Можно полагать, что глубокое знание морфологии органов пищеварительной системы позволит правильно оценить полифункциональность расстройств, возникающих при поражениях желудочно-кишечного тракта.

ПОЛОСТЬ РТА

Полость рта, *cavitas oris*, — это начальный отдел пищеварительного тракта (рис. 2), состоящий из двух отделов — преддверия и собственно полости рта. При сомкнутых зубах преддверие сообщается с собственно полостью рта небольшой позадиимюлярной щелью, находящейся за последним большим коренным зубом. При открытой полости рта преддверие и собственно полость рта сообщаются через пространство, ограниченное альвеолярной частью нижней челюсти, альвеолярными отростками верхних челюстей, зубными рядами и дёснами.

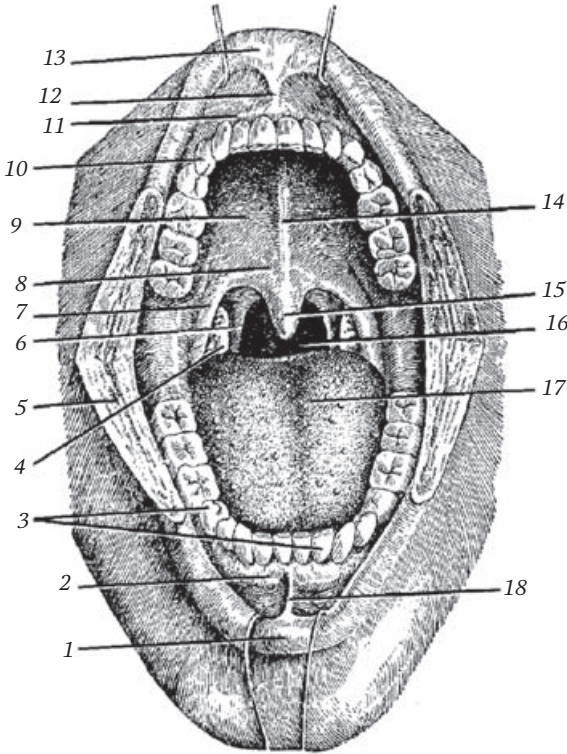


Рис. 2. Полость рта:

1 — *labium inferius*; 2, 11 — *gingiva*; 3 — *arcus dentalis inferior*;
4 — *tonsilla palatina*; 5 — *bucca* (рассечена); 6 — *arcus palatopharyngeus*; 7 — *arcus palatoglossus*; 8 — *palatum molle*; 9 — *palatum durum*; 10 — *arcus dentalis superior*; 12 — *frenulum labii superioris*; 13 — *labium superius*; 14 — *raphe palati*; 15 — *uvula palatina*; 16 — *fauces*; 17 — *lingua*; 18 — *frenulum labii inferioris*

Преддверие рта, *vestibulum oris*, сообщается с окружающей средой посредством ротовой щели, которую ограничивают губы. Основу губ составляют мимические мышцы, окружающие ротовую щель, прежде всего круговая мышца рта, *m. orbicularis oris*. Снаружи пучки этой мышцы покрыты кожей, изнутри — слизистой оболочкой с хорошо выраженной подслизистой основой.

Выделяют кожную, переходную и слизистую части губы. В переходной части губы, в отличие от кожной части, отсутствуют волосы и потовые железы, встречаются сальные железы. За счёт поверхностно расположенных кровеносных капилляров переходная часть губы имеет красный цвет. В слизистой части губы находятся малые слюнные железы (губные), секрет которых увлажняет губы. Слизистая оболочка, переходя с губ на челюсти, образует две складки, расположенные в сагиттальной плоскости. Это уздечки верхней и нижней губ, *frenulum labii superioris et frenulum labii inferioris*.

Наружными стенками преддверия рта являются **щёки, *buccae***. Основой щеки служит щёчная мышца, *m. buccinator*, покрытая щёчной фасцией, *fascia buccalis*. Щёчная мышца начинается от щёчного гребня нижней челюсти (он расположен у переднего края ветви нижней челюсти латерально от последнего большого коренного зуба), альвеолярных возвышений больших коренных зубов верхней челюсти, а также от крыловидно-нижнечелюстного шва, *raphe pterygomandibularis* (см. раздел — «Глотка»). Снаружи от щёчной мышцы находится **жировое тело щеки, *corpus adiposum buccae***, известное в педиатрии как комочек Бишá. Оно облегчает акт сосания, поэтому особенно хорошо развито у грудных детей. Между передней частью жирового тела щеки и кожей находятся большая и малая скуловые мышцы. Изнутри щёчные мышцы, так же как и губы, покрыты слизистой оболочкой с выраженной подслизистой основой. На слизистой оболочке щеки в преддверии полости рта на уровне второго верхнего большого коренного зуба открывается проток околоушной железы. Переходя со щёк на челюсти, слизистая оболочка образует верхний и нижний своды преддверия рта. В заднелатеральном направлении слизистая оболочка достигает крыловидно-нижнечелюстного шва и покрывает его. Образующаяся при этом складка является задней границей щеки.

Десна, *gingiva*, — это слизистая оболочка полости рта, которая покрывает альвеолярные отростки верхних челюстей и альвеолярную часть нижней челюсти. У десны выделяют свободную и прикреплённую части, а также межзубные (**десневые**) сосочки, *papillae gingivales*, расположенные в межзубных промежутках. Прикреплённая часть срастается с надкостницей челюстей. Свободная часть десны окружает шейку каждого зуба, но не прирастает к ней, в результате чего между зубом и десной по всей окружности шейки зуба образуется **десневая**

борозда. Глубина борозды в норме около 1 мм. При патологических состояниях, в частности при нарушении трофики десны, глубина этой борозды увеличивается и образуется десневой карман. Оголение шеек зубов и образование десневых карманов характерно для такого заболевания, как пародонтоз.

Зубы

Общее строение зуба и его опорного аппарата

В образовании каждого зуба, *dens*, участвуют такие ткани, как эмаль, *enamelum*; дентин, *dentinum*; цемент, *sementum*, и пульпа, *pulpa*. Зуб состоит из коронки, шейки и одного или нескольких корней. **Коронка**, *corona dentis*, — это часть зуба, покрытая эмалью (рис. 3). В клинической практике различают понятия — анатомическая и клиническая коронки зуба. Анатомическая коронка, *corona anatomica*, — это часть зуба, покрытая эмалью. Часть коронки зуба, выступающая над десной, носит название — клиническая коронка, *corona clinica*. У детей клиническая коронка меньше анатомической, у стариков — наоборот, так как из-за происходящих возрастных изменений, различных заболеваний (например, парадонтоз) уменьшается свободная часть десны и в полость рта могут выступать участки зуба, не покрытые эмалью.

Эмаль покрывает дентин, который напоминает по строению кость и является основой зуба. Дентин входит как в состав коронки, так и корня. **Корнем**, *radix dentis*, называют часть зуба, расположенную в зубной альвеоле и покрытую цементом. Место контакта эмали и цемента называется эмалево-цементной границей, она соответствует **шееке зуба**, *cervix dentis*. В норме она всегда прикрыта слизистой оболочкой (десной).

В каждом зубе имеется полость, заполненная рыхлой неоформленной соединительной тканью, богатой кровеносными сосудами и нервными волокнами — **пульпой**. Сосуды и нервы проникают в полость зуба со стороны верхушки корня. Полость зуба продолжается в канал(-ы) корня, который(-ые) заканчивается

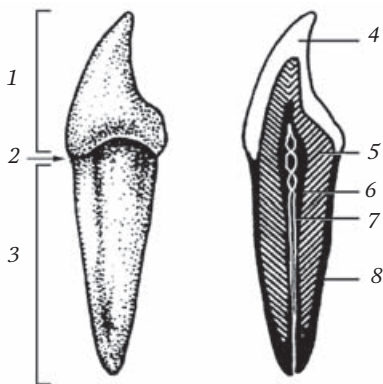


Рис. 3. Строение зуба:

1 — *corona dentis*; 2 — *cervix dentis*; 3 — *radix dentis*; 4 — *enamelum*; 5 — *dentinum*; 6 — *cavitas dentis*; 7 — *pulpa dentis*; 8 — *sementum*

на верхушке корня отверстием. В зависимости от локализации выделяют две части пульпы: коронковую и корневую.

Между корнем зуба и стенкой альвеолы имеется очень узкая щель. Она заполнена соединительной тканью, получившей название — периодонт. **Периодонт**, *periodontium*, — это комплекс соединительно-тканых структур, которые обеспечивают фиксацию зуба в альвеоле. Вместе с другими образованиями периодонт входит в состав пародонта. **Пародонтом** называют совокупность структур, формирующих опорный аппарат зуба. Он включает:

- 1) периодонт;
- 2) надкостницу альвеолы;
- 3) десну;
- 4) цемент корня зуба.

Элементы частной анатомии зубов

У человека выделяют две генерации зубов: временные или молочные, *dentes decidui*, и постоянные, *dentes permanentes*. Среди постоянных зубов выделяют резцы, клыки, малые коренные зубы (премоляры) и большие коренные зубы (моляры). В стоматологии резцы и клыки называют передними зубами, премоляры и моляры — боковыми зубами. Коронки передних зубов имеют режущий край, коронки боковых зубов — жевательную поверхность. Один корень имеет резцы, клыки и малые коренные зубы. Лишь первый верхний премоляр может иметь два корня. Нижние моляры имеют два корня, верхние — три (рис. 4).

Для уточнения, когда речь идёт о верхних зубах, в стоматологии используют термин «нёбный» (бугорок, поверхность и т. д.); говоря о нижних зубах, используют термин «язычный».

Резцы имеют коронку, уплощённую в переднезаднем направлении. Коронки верхних резцов более крупные по сравнению с коронками нижних резцов. Для коронки верхнего латерального резца характерен закруглённый дистальный угол. Коронка нижнего латерального резца имеет прямоугольную форму или форму узкой трапеции, широкое основание которой обращено вверх. Коронка нижнего медиального резца напоминает вытянутый вверх прямоугольник.

Отличительной особенностью клыка является наличие на режущем крае его коронки так называемого «рвущего» бугорка. Если смотреть на клык сбоку, то, в отличие от резцов, его коронка имеет не уплощённую, а скорее треугольную форму. Такая форма обусловлена лучшим, по сравнению с резцами, развитием бугорка на оральной поверхности коронки. Этим термином обозначают поверхность, обращённую в собственно полость рта.

Учебное издание

Иван Васильевич Гайворонский,
Андрей Аркадьевич Якимов,
Геннадий Иванович Ничипорук

**АНАТОМИЯ
ПИЩЕВАРИТЕЛЬНОЙ СИСТЕМЫ
ВЗРОСЛОГО ЧЕЛОВЕКА**

Редактор *Михалёва В. Л.*
Корректор *Полушкина В. В.*
Верстка *Пугачевой О. В.*

Подписано в печать 28.09.2016. Формат 60×88¹/₁₆.
Печ. л. 5,0. Тираж 1000 экз. Заказ №

ООО «Издательство „СпецЛит“».
190103, Санкт-Петербург, 10-я Красноармейская ул., 15.
<http://www.speclit.spb.ru>

Отпечатано в типографии «L-PRINT»
192007, Санкт-Петербург,
Лиговский пр., 201, лит. А, пом. 3Н